© Biologiezentrum Linz/Austria; download unter www.biologiezentrum.at

Amöben und Amöbosen: Gefährliche biologische und medizinische Sammelsurien

Julia WALOCHNIK & Horst ASPÖCK

1 Einleitung 231

2 Historisches 231
2.1 Amöbenforschung in Österreich 235

3 Die amöboide Zelle 236

4 Systematik und Evolution der Amöben 237

5 Intestinale Amöben 239
5.1 Biologie 239
5.1.1 Verbreitung 239
5.1.2 Lebenszyklus 239
5.1.3 Morphologie 239
5.1.4 Genetik 240
5.2 Die Darmamöben des Menschen 240
5.2.1 *Entamoeba histolytica* SCHAUDINN, 1903 241
5.2.2 *Entamoeba dispar* BRUMPT, 1925 241
5.2.3 *Entamoeba gingivalis* GROS, 1849 242
5.2.4 *Entamoeba coli* GRASSI, 1879 242
5.2.5 *Entamoeba hartmanni* PROWAZEK, 1912 242
5.2.6 *Entamoeba polecki* PROWAZEK, 1912 243
5.2.7 *Iodamoeba buetschlii* PROWAZEK, 1911 243
5.2.8 *Endolimax nana* WENYON & O'CONNER, 1917 243
5.3 Medizinische Bedeutung 243
5.3.1 Amöbenruhr 243
5.3.2 Amöben-Leberabszess 246
5.3.3 Andere extraintestinale Manifestationen 246
5.3.4 *Entamoeba gingivalis* als Zahnproblem 247

Denisia **6**, zugleich Kataloge
des OÖ. Landesmuseums,
Neue Folge Nr. **184** (2002), 229-263

© Biologiezentrum Linz/Austria; download unter www.biologiezentrum.at

6 Freilebende Amöben 247
6.1 Biologie 247
6.1.1 Verbreitung 247
6.1.2 Lebenszyklus 248
6.1.3 Morphologie 248
6.1.4 Genetik 248
6.2 Humanmedizinisch relevante Vertreter 249
6.2.1 *Acanthamoeba* 249
6.2.2 *Balamuthia mandrillaris* VISVESVARA, SCHUSTER & MARTINEZ, 1993 250
6.2.3 *Hartmannella* 251
6.2.4 *Naegleria fowleri* CARTER, 1970 251
6.3 Medizinische Bedeutung 252
6.3.1 *Acanthamoeba*-Keratitis 251
6.3.2 Granulomatöse Amöbenenzephalitis (GAE) 255
6.3.3 Disseminierende *Acanthamoeba*-Infektionen 256
6.3.4 Primäre Amöbenmeningoenzephalitis (PAME) 256
6.3.5 Freilebende Amöben als Vektoren 258

7 Zusammenfassung 258

8 Anhang 259
8.1 Zitierte Literatur 259
8.2 Weiterführende Literatur 263

© Biologiezentrum Linz/Austria; download unter www.biologiezentrum.at

Abstract:

Amoebae and amoeboses: dangerous biological and medical jumbles

Amoebae are unicellular organisms that are able to alter their shape. Already very early, the attention of microscopists was drawn to these microorganims, and soon it became evident that the amoeboid movement has evolved more than once and that the amoebae represent an artificial grouping. Parasitologists have been interested in amoebae because they include several human pathogens, the most important one certainly being *Entamoeba histolytica*. Amoebic dysentery is one of the main tropical diseases, approximately 50 million symptomatic cases are registered per year around the world, and more than 100.000 people die every year from an infection with *E. histolytica*.
The term free-living amoebae was initially established in order to discriminate these organims from the obligatorily parasitic entamoebae. However, it has become apparent meanwhile that several representatives of this group can also cause even seriously progressing infections in man. Amoebae of the genus *Acanthamoeba* are the causative agents of the *Acanthamoeba* keratitis, an infection of the cornea occuring predominantly in contact lens wearers. Moreover, acanthamoebae can cause granulomatous amoebic encephalitis (GAE) and several other disseminating infections, mainly of the lung and the skin, in the immunocomprimised host, as also can *Balamuthia mandrillaris*. Finally the „amoeboflagellate" *Naegleria fowleri*, is the causative agent of the primary amoebic meningoencephalitis (PAME). Furthermore, free-living amoebae may also be of clinical relevance as possible vectors for pathogenic bacteria, harbouring them inside their extremely resistant cysts and protecting them from disinfection.

Key words: Amoebae, amoebic dysentery, keratitis, GAE, PAME.

1 Einleitung

Unter dem Begriff Amöben werden eukaryote einzellige Organismen zusammengefasst, die die Fähigkeit besitzen, ihre Gestalt zu verändern. Wie wir aber im Verlauf dieses Kapitels noch sehen werden, handelt es sich hierbei um alles andere als eine einheitliche, natürliche Gruppe. Es gilt heute als gesichert, dass die amöboide Fortbewegung, das einzig gemeinsame Merkmal der Amöben, unabhängig in nicht näher verwandten Gruppen einzelliger Organismen während der Evolution mehrmals entstanden ist (siehe auch Beitrag „Phylogenie").

Verschiedene Vertreter der Amöben können zum Teil schwer verlaufende Krankheiten beim Menschen hervorrufen und sind deshalb von humanmedizinischem Interesse. Hierzu gehören einerseits die obligat parasitischen Entamöben, welche sich nur innerhalb eines Wirtes vermehren können. Zu diesen zählt *Entamoeba histolytica*, der Erreger der Amöbenruhr und extraintestinaler Infektionen, insbesondere des Amöbenleberabszesses.

Andererseits können aber auch einige Vertreter der sogenannten freilebenden Amöben als Krankheitserreger auftreten. Drei Gattungen sind hier von besonderem Interesse, nämlich *Acanthamoeba*, *Balamuthia* und *Naegleria*. Amöben der Gattung *Acanthamoeba* sind die Erreger der *Acanthamoeba*-Keratitis, einer vor allem bei Kontaktlinsenträgern auftretenden Entzündung der Cornea. Außerdem können sie, ebenso wie *Balamuthia mandrillaris*, bei Immunsupprimierten die Granulomatöse Amöbenenzephalitis (GAE) und andere disseminierende Infektionen v.a. der Haut oder der Lunge hervorrufen. Die zur Geißelbildung befähigte *Naegleria fowleri* schließlich ist der Erreger der Primären Amöbenmeningoenzephalitits (PAME). Darüber hinaus ist eine ganze Reihe freilebender Amöben, unter ihnen auch die Gattung *Hartmannella*, auch insofern von medizinischer Bedeutung, als sie in ihren äußerst widerstandsfähigen Zysten humanpathogene Bakterien beherbergen können und diesen somit als Vektoren dienen können.

Alle diese parasitologisch wichtigen Vertreter der Amöben kommen in Mitteleuropa vor, und sie sollen das zentrale Thema dieses Kapitels sein.

2 Historisches

Die erste bildliche Darstellung einer Amöbe erfolgte bereits 1755 durch Johann August RÖSEL VON ROSENHOF im dritten Teil seiner monatlich herausgegebenen „Insektenbelustigung" (Abb. 1). Der Untertitel dieser Ausgabe war: „worinnen außer verschiedenen, zu den in den beeden ersten Theilen enthaltenen Classen, gehörigen Insecten, auch mancherley Arten von acht neuen Classen nach ihrem Ursprung, Verwandlung und andern wunderbaren Eigenschafften, aus eigener Erfahrung beschrieben, und in sauber illuminirten Kupfern, nach dem Leben abgebildet vorgestellet werden". RÖSEL VON ROSENHOF nannte diese von ihm beobachtete Amöbe „Der kleine *Proteus*". LINNÉ, der mit der Editio decima seines „Systema naturae" (1758) den Beginn der Systematik auf der Basis der binären Nomenklatur setzte, teilte die wirbellosen Tiere noch in nur zwei Klassen, nämlich in die Würmer und die Insekten. Er beschrieb lediglich eine Gattung und zwei Spezies von Organismen, die heute zu den Protozoen ge-

© Biologiezentrum Linz/Austria; download unter www.biologiezentrum.at

Der
monathlich- herausgegebenen
Insecten-
Belüstigüng
Dritter Theil
worinnen
ässer verschiedenen, zu den in den beeden ersten
Theilen enthaltenen Classen, gehörigen Insecten, auch mancherley Arten von acht neuen Classen
nach ihrem Ursprung, Verwandlung und andern wunderbaren Eigenschafften, aus eigener Erfahrüng beschrieben, und in sauber illuminirten Kuptern, nach dem leben abgebildet vorgestellet werden
von
August Johann Rösel
von Rosenhof.

Nürnberg, zu finden bey dem Verfasser.
Gedruckt bey Johann Joseph Fleischmann.
1755.



HISTORIAE POLYPORUM
Suppl. Tab. CI.
A. J. Rösel a R. fecit et sc.

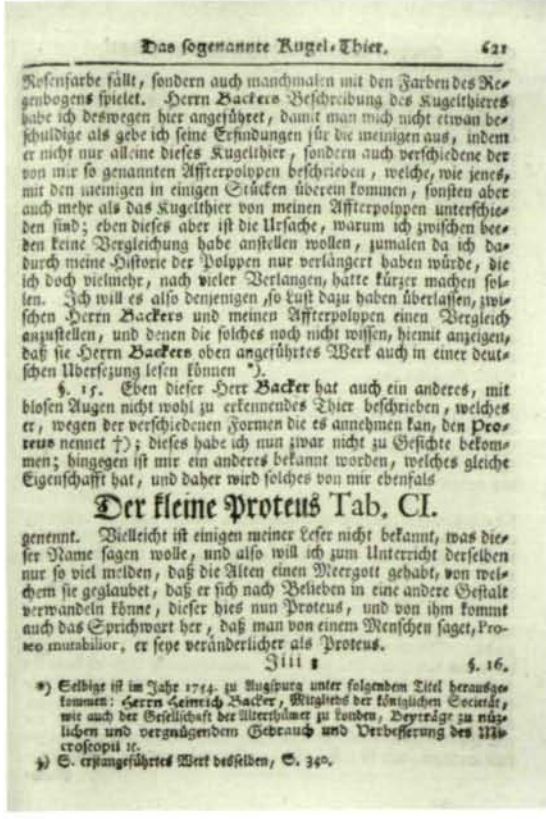

Das sogenannte Kugel-Thier. 621

Rosenfarbe fällt, sondern auch manchmalen mit den Farben des Regenbogens spielet. Herrn Backers Beschreibung des Kugelthieres habe ich deswegen hier angeführet, damit man mich nicht etwan beschuldige als gebe ich seine Erfindungen für die meinigen aus, indem er nicht nur alleine dieses Kugelthier, sondern auch verschiedene der von mir so genannten Afterpolypen beschrieben, welche, wie jenes, mit den meinigen in einigen Stücken überein kommen, sonsten aber auch mehr als das Kugelthier von meinen Afterpolypen unterschieden sind; eben dieses aber ist die Ursache, warum ich zwischen beeden keine Vergleichung habe anstellen wollen, zumalen da ich dadurch meine Historie der Polypen nur verlängert haben würde, die ich doch vielmehr, nach vieler Verlangen, hatte kürzer machen sollen. Ich will es also denjenigen, so Lust dazu haben überlassen, zwischen Herrn Backers und meinen Afterpolypen einen Vergleich anzustellen, und denen die solches noch nicht wissen, hiemit anzeigen, daß sie Herrn Backers oben angeführtes Werk auch in einer deutschen Uberfezung lesen können *).

§. 15. Eben dieser Herr Backer hat auch ein anderes, mit blosen Augen nicht wohl zu erkennendes Thier beschrieben, welches er, wegen der verschiedenen Formen die es annehmen kan, den Proteus nennet †); dieses habe ich nun zwar nicht zu Gesichte bekommen; hingegen ist mir ein anderes bekannt worden, welches gleiche Eigenschafft hat, und daher wird solches von mir ebenfals

Der kleine Proteus Tab. CI.

genennt. Vielleicht ist einigen meiner Leser nicht bekannt, was dieser Name sagen wolle, und also will ich zum Unterricht derselben nur so viel melden, daß die Alten einen Meergott gehabt, von welchem sie geglaubet, daß er sich nach Belieben in eine andere Gestalt verwandeln könne, dieser hies nun Proteus, und von ihm kommt auch das Sprichwort her, daß man von einem Menschen saget, Proteo mutabilior, er seye veränderlicher als Proteus.

Jiii 2 §. 16.

*) Selbige ist im Jahr 1754. zu Augspurg unter folgendem Titel herausgekommen: Herrn Heinrich Backer, Mitgliedes der königlichen Societät, wie auch der Gesellschaft der Alterthümer zu London, Beyträge zu nützlichen und vergnügendem Gebrauch und Verbesserung des Microscopii rc.

†) S. erstangeführtes Werk desselben, S. 340.

622 Hundert und Erste Supplements-Tabelle.

§. 16. Mein Proteus ist ein sehr kleines Thier, und ich habe selbiges in eben dem Wasser wo ich das Kugelthier gefunden, in ziemlicher Menge entdecket. Es hielte sich an der Seitenfläche des Glases auf, und weil es sich, obwohl sehr langsam, gleich den Thieren von einer Stelle zur andern begab, und dabey immerzu seine Gestalt veränderte, muste es mir, da ich dieses Wasser mit Hülffe eines Vergrösserungsglases betrachtete, nothwendiger Weise in die Augen fallen; sobald ich es aber berührte zog es sich gleich so zusammen, daß es die Gestalt einer Kugel bekam, und sodenn fiel es zu Boden. In seiner natürlichen Grösse sahe es wie A aus, vergrössert aber wie B. Ich brachte derselben eine ziemliche Menge zusammen, und sezte sie in einem Uhrgläslein unter das componirte Microscopium. Wenn sie sich wie eine Kugel zusammen gezogen hatten, behielten sie diese Form, bis das Wasser wieder recht ruhig war, alsdenn aber fiengen sie an sich beständig zu verändern, und da wartete ich immer, ob sie denn keine gewisse Gestalt annehmen, oder mir etwas so einem Kopf, Füssen, oder einem Schwanz gliche, sehen lassen würden; alleine ich habe öffters zwey bis drey Stunden mit Beobachtung derselben zugebracht, ohne daß ich etwas dergleichen an ihnen wahrgenommen hätte. Endlich betrachtete ich eines dieser Thiere allein, weil ich seine eigentliche Beschaffenheit, auf diese Weise besser zu erkennen hoffte, und da habe ich an selbigem folgendes bemerket.

§. 17. Es bestehet ein solches Thier aus lauter ungleich grossen, hellen und durchsichtigen Körnern, welche dasselbe beständig unter einander zu mengen scheinet, es mögen aber selbige durch diese Vermengung diese oder jene Form bekommen, so ist der Umris um sie herum allezeit am hellsten, als ob sie eine besondere Einfassung hätten. Nachdem ich es eine Zeitlang als eine Kugel betrachtet hatte, stellte es sich mir in der Form der mit C bezeichneten Figur dar, und sahe also einem dreyblätterigen Klee gleich, kaum aber war eine halbe Minute verflossen so sahe es wie D aus, bald darauf wurde es wie E länger, und mit dieser Verlängerung trieb es dasselbe so lange, daß es das Ansehen hatte, als würde es sich in zwey Theile theilen, wie auch wirklich nicht lange darnach geschah, indem sich die beeden Theile FF bey G trenneten. Nun hatte ich statt eines Thieres zweye, von welchen jedes bald wieder eine andere Gestalt annahm, wie H und I zeigen. Um mich nun bey meiner Beobach-

zählt werden: eine davon war „*Volvox chaos*". Die Beschreibung lässt keinen Zweifel daran, dass mit diesem Begriff jene Organismen gemeint waren, die später als Amöben beschrieben wurden. Erst LAMARCK trennte die Protozoen von den Würmern ab und gründete in seiner „Philosophie zoologique" (1809) für sie eine eigene Klasse, die Klasse der Infusorien, zu Deutsch Aufgusstierchen. LAMARCK beschreibt diese als Organismen „mit ei-

© Biologiezentrum Linz/Austria; download unter www.biologiezentrum.at

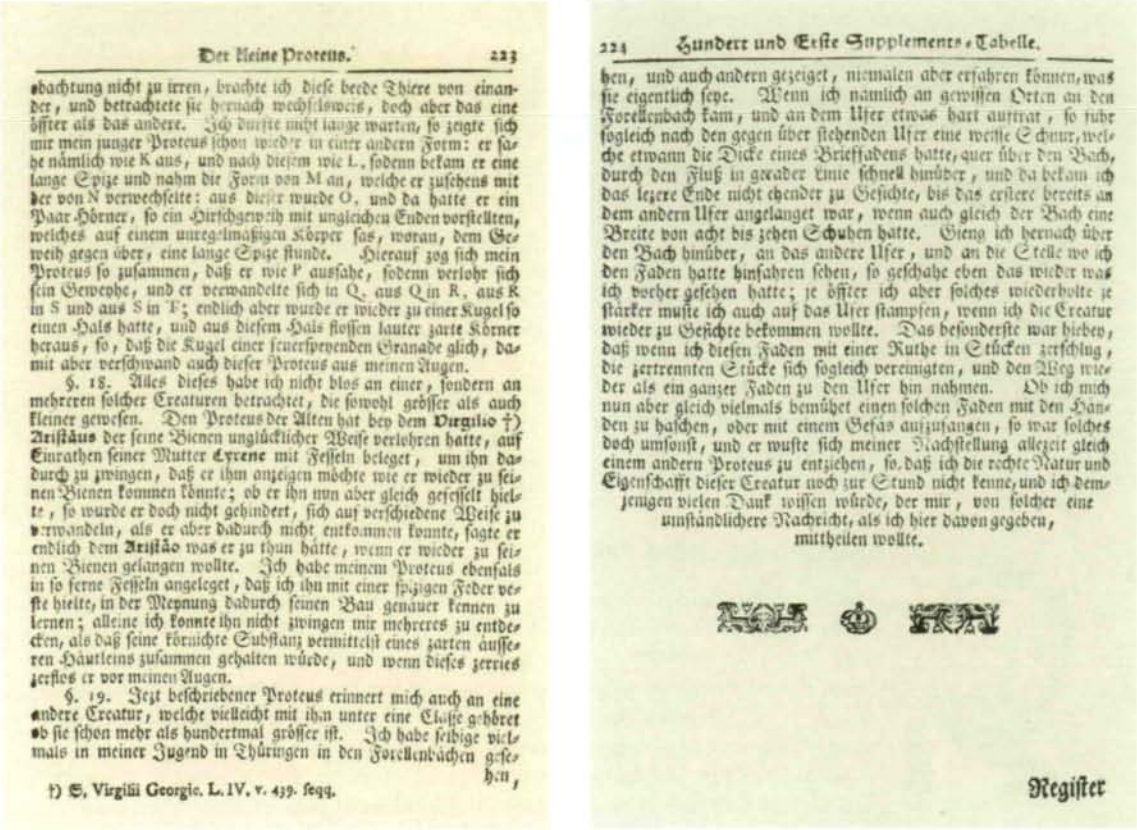

Der kleine Proteus. 223

obachtung nicht zu irren, brachte ich diese beede Thiere von einander, und betrachtete sie hernach wechselsweis, doch aber das eine öffter als das andere. Ich durfte nicht lange warten, so zeigte sich mir mein junger Proteus schon wieder in einer andern Form: er sahe nämlich wie K aus, und nach diesem wie L, sodenn bekam er eine lange Spize und nahm die Form von M an, welche er zusehens mit der von N verwechselte: aus dieser wurde O, und da hatte er ein Paar Hörner, so ein Hirschgeweih mit ungleichen Enden vorstellten, welches auf einem unregelmäßigen Körper sas, woran, dem Geweih gegen über, eine lange Spize stunde. Hierauf zog sich mein Proteus so zusammen, daß er wie P aussahe, sodenn verlohr sich sein Geweihe, und er verwandelte sich in Q, aus Q in R, aus R in S und aus S in T; endlich aber wurde er wieder zu einer Kugel so einen Hals hatte, und aus diesem Hals flossen lauter zarte Körner heraus, so, daß die Kugel einer feuerspeyenden Granade glich, damit aber verschwand auch dieser Proteus aus meinen Augen.

§. 18. Alles dieses habe ich nicht blos an einer, sondern an mehreren solcher Creaturen betrachtet, die sowohl grösser als auch kleiner gewesen. Den Proteus der Alten hat bey dem **Virgilio** †) **Aristäus** der seine Bienen unglücklicher Weise verlohren hatte, auf Einrathen seiner Mutter **Cyrene** mit Fesseln beleget, um ihn dadurch zu zwingen, daß er ihm anzeigen möchte wie er wieder zu seinen Bienen kommen könnte; ob er ihn nun aber gleich gefesselt hielte, so wurde er doch nicht gehindert, sich auf verschiedene Weise zu verwandeln, als er aber dadurch nicht entkommen konnte, sagte er endlich dem **Aristäo** was er zu thun hätte, wenn er wieder zu seinen Bienen gelangen wollte. Ich habe meinem Proteus ebenfals in so ferne Fesseln angeleget, daß ich ihn mit einer spizigen Feder veste hielte, in der Meynung dadurch seinen Bau genauer kennen zu lernen; alleine ich konnte ihn nicht zwingen mir mehreres zu entdecken, als daß seine körnichte Substanz vermittelst eines zarten äusseren Häutleins zusammen gehalten würde, und wenn dieses zerriss zerfloß er vor meinen Augen.

§. 19. Jezt beschriebener Proteus erinnert mich auch an eine andere Creatur, welche vielleicht mit ihm unter eine Classe gehöret ob sie schon mehr als hundertmal grösser ist. Ich habe selbige vielmals in meiner Jugend in Thüringen in den Forellenbächen gesehen,

†) S. Virgilii Georgic. L. IV. v. 439. seqq.

224 Hundert und Erste Supplements-Tabelle.

hen, und auch andern gezeiget, niemalen aber erfahren können, was sie eigentlich seye. Wenn ich nämlich an gewissen Orten an den Forellenbach kam, und an dem Ufer etwas hart auftrat, so fuhr sogleich nach den gegen über stehenden Ufer eine weisse Schnur, welche etwann die Dicke eines Brieffadens hatte, quer über den Bach, durch den Fluß in gerader Linie schnell hinüber, und da bekam ich das lezere Ende nicht ehender zu Gesichte, bis das erstere bereits an dem andern Ufer angelanget war, wenn auch gleich der Bach eine Breite von acht bis zehen Schuhen hatte. Gieng ich hernach über den Bach hinüber, an das andere Ufer, und an die Stelle wo ich den Faden hatte hinfahren sehen, so geschahe eben das wieder was ich vorher gesehen hatte; je öffter ich aber solches wiederholte je stärker musste ich auch auf das Ufer stampfen, wenn ich die Creatur wieder zu Gesichte bekommen wollte. Das besonderste war hiebey, daß wenn ich diesen Faden mit einer Ruthe in Stücken zerschlug, die zertrennten Stücke sich sogleich vereinigten, und den Weg wieder als ein ganzer Faden zu den Ufer hin nahmen. Ob ich mich nun aber gleich vielmals bemühet einen solchen Faden mit den Händen zu haschen, oder mit einem Gefäs aufzufangen, so war solches doch umsonst, und er wusste sich meiner Nachstellung allezeit gleich einem andern Proteus zu entziehen, so daß ich die rechte Natur und Eigenschafft dieser Creatur noch zur Stund nicht kenne, und ich demjenigen vielen Dank wissen würde, der mir, von solcher eine umständlichere Nachricht, als ich hier davon gegeben, mittheilen wollte.

Register

Abb. 1: Rösel von Rosenhof: „Der kleine *Proteus*". — In: „Insectenbelustigung" (Bibl. H. & U. Aspöck).

nem gallertartigen, durchsichtigen, homogenen, kontraktilen und mikroskopisch kleinen Körper" und „ohne irgendein spezielles Organ, nicht einmal für die Verdauung", und sie bildeten für ihn den Abschluss des natürlichen Systems. Drei Jahre später, in seinem bedeutenden Werk „Extrait du cours de zoologie sur les animaux sans vertèbre" (1812), unterschied er bereits zwischen nackten und beschalten Infusorien, wobei er *Proteus* unter die nackten Infusorien reihte. 1822 prägte dann Bory de St. Vincent die Bezeichnung Amiba, heute Amöbe [gr.-nlat.], was soviel wie Wechsel oder Veränderung bedeutet.

Das Interesse der Medizin an den im Deutschen auch „Wechseltierchen" genannten „Amöben" wurde von Fedor Alexandrovitsch Lösch geweckt, der im ausgehenden 19. Jahrhundert in St. Petersburg an parasitischen und freilebenden Amöben forschte und 1875 den Zusammenhang zwischen *Entamoeba histolytica*, die er damals *Amoeba coli* nannte, und chronischen Durchfällen beschrieb. Allerdings war er noch der Meinung, dass die Durchfälle eigentlich durch Bakterien ausgelöst werden und die Amöben nur dazu beitragen, die Entzündungsreaktion in Gang zu halten. Die klinische Bestätigung, dass Amöben tatsächlich als Verursacher von Durchfällen auftreten können, wurde dann von Councilman & Lafleur im Jahre 1891 geliefert. Außerdem konnten sie *Amoeba coli* im bakterienfreien Eiter aus einem Leberabszess nachweisen. Sie gaben dieser Amöbe daraufhin den Namen *Amoeba dysenteriae*. Das Zystenstadium wurde erstmals von Quincke & Roos beschrieben (1893), und Schaudinn nannte diesen Organismus schließlich im Jahre 1903 *Entamoeba histolytica*. Der Name *Entamoeba coli* wurde im weiteren für die nichtpathogene Art, die als harmloser Kommensale den Darm besiedelt, vorbehalten.

1913 machten Walker & Sellards ihre klassischen und zugleich durchaus befremdlichen Versuche. Sie „verfütterten" Trophozoiten und Zysten von *E. histolytica* und *E. coli* an Freiwillige und konnten so erstens die fäko-orale Übertragung nachweisen und außerdem belegen, dass *E. coli* grundsätzlich nie pathogen ist und dass selbst die Mehrzahl der *E. histolytica*-Infektionen asymptomatisch verläuft. 1925 postulierte Brumpt, dass es sich bei den als *E. histolytica* bezeichneten Organismen um zwei verschiedene Spezies handle. Er differenzierte zwischen einer pathogenen, invasiven Form und einer apathogenen, nicht invasiven, die er *Entamoeba dispar* nannte. Allerdings wurde seine Studie wenig beachtet. Erst Sargeaunt

© Biologiezentrum Linz/Austria; download unter www.biologiezentrum.at

Vier Leben für Amöben

Fedor Alexandrovitsch LÖSCH (1840-1903)

Fedor Alexandrovitsch LÖSCH wurde 1840 in Kiew geboren. 1863 absolvierte er sein Medizinstudium, und im Jahre 1873, im Alter von 33 Jahren, begann er, sich mit dem klinischen Fall des jungen Bauern J. MARKOW, zu befassen, welcher mit blutigem Durchfall und in einem sehr schlechten Allgemeinzustand in das Krankenhaus von St. Petersburg, wo Lösch eine Assistentenstelle bei Professor EICHWALD angetreten hatte, eingeliefert worden war. In seiner berühmten Veröffentlichung „Massenhafte Entwickelung von Amöben im Dickdarm" (1875) konnte Lösch als Erster den Zusammenhang zwischen Amöben und chronischen Durchfällen darstellen. 1885 wurde F.A. LÖSCH zum Professsor der Universität Kiew berufen.

Fritz SCHAUDINN (1871-1906)

Friedrich Richard SCHAUDINN wurde am 19. September 1871 in Röseningken, im damaligen Ostpreußen, geboren. Sein Interesse galt schon früh der Zoologie. 1890 begann er sein Universitätsstudium an der Friedrich-Wilhems-Universität zu Berlin, wo er 1894 mit seinen „Untersuchungen an Foraminiferen" die Doktorwürde erlangte. Zu seinen besten Freunden zählten Fritz RÖMER, Stanislaus von PROWAZEK und Max HARTMANN. Auch wenn sein wohl wichtigster wissenschaftlicher Beitrag die Entdeckung des Erregers der Syphilis, *Spirochaeta pallida* (Syn. *Treponema pallidum*) war, so war doch sein gesamtes Leben eigentlich der Protozoologie gewidmet. Er gründete die erste protozoologische Zeitschrift, das Archiv für Protistenkunde, und schuf damit erstmals eine eigene Plattform für die damals ein Randgebiet der Zoologie darstellende Protozoologie. Mit seinen Studien an Malaria und insbesondere *Trypanosoma* schlug er eine Brücke zwischen zwei vorher vollkommen separierten Fachgebieten, der Zoologie und der Medizin, was für Forscher aus beiden Gebieten ganz neue Erkenntnisse ermöglichte. Er starb am 22. Juni 1906 an einer intestinalen Infektionskrankheit.

Emile BRUMPT (1877-1951)

Am 10. März 1877 in Paris geboren widmete Emile BRUMPT sein Leben der Tropenmedizin. Er war von 1907 bis zu seinem Tod 1951 Professor für Zoologie an der Medizinischen Fakultät von Paris, wo er eine Forschungsgruppe für Parasitologie einrichtete. 1926 gründete er die École de Malariologie. 1925 postulierte BRUMPT, dass *Entamoeba histolytica* zwei Arten umfasst, die pathogene *E. histolytica* und die apathogene *E. dispar*. Er stand allerdings damals mit dieser Meinung sehr isoliert. Erst vor etwa 20 Jahren konnten SARGEAUNT und Kollegen mit Hilfe von Isoenzymtypisierungen zeigen, dass es tatsächlich eine pathogene und eine apathogene *E. histolytica* gibt, und erst CLARK und DIAMOND konnten dann durch biochemischen, immunologischen und genetischen Studien den endgültigen Beweis für die Existenz zweier verschiedener Spezies bringen.

Louis Stanley DIAMOND (*1920)

Louis DIAMOND wurde am 6. Februar 1920 in Philadelphia geboren. Ihm gelang 1961 als Erstem die axenische Kultivierung von *Entamoeba histolytica*. 1993 hat er, gemeinsam mit CLARK, *E. histolytica* neu beschrieben, um sie von *E. dispar* zu unterscheiden.

© Biologiezentrum Linz/Austria; download unter www.biologiezentrum.at

et al. (1978) nahmen diese Idee wieder auf und konnten tatsächlich mit Hilfe von Isoenzym-Typisierung klar zwischen pathogenen und apathogenen Stämmen von *E. histolytica* unterscheiden. *E. histolytica* wurde schließlich 1993 von DIAMOND & CLARK neu beschrieben und dadurch klar von *E. dispar* abgegrenzt.

1930 entdeckte CASTELLANI in einer Pilzkultur von *Cryptococcus pararoseus* eine freilebende Amöbe, welche von DOUGLAS aufgrund ihrer mitotischen Zellteilung der Gattung *Hartmannella* zugeordnet und *H. castellanii* genannt wurde, obwohl sie sich morphologisch von typischen Hartmannellen unterschied. VOLKONSKY erkannte schon 1931 die Heterogenität der Gattung *Hartmannella* und unterteilte sie in drei Genera: *Hartmannella*, *Glaeseria* und *Acanthamoeba*. Die Gattung *Acanthamoeba* wurde schließlich 1967 von PAGE revidiert und neu beschrieben.

Die medizinische Relevanz von freilebenden Amöben wurde etabliert, als CULBERTSON et al. (1958) der Nachweis von Amöben als Verursacher von Meningoenzephalitis in Affen und Mäusen gelang. 1965 konnten FOWLER & CARTER dann zum ersten Mal zeigen, dass freilebende Amöben, in diesem Fall allerdings Amöben der Gattung *Naegleria*, für tödlich verlaufende Meningoenzephalitiden beim Menschen, nämlich bei Kindern in Süd-Australien, verantwortlich waren. In den folgenden Jahren wurde *Naegleria* mehrmals als Erreger von Meningoenzephalitiden beim Menschen identifiziert, und die von freilebenden Amöben erregte Krankheit wurde – zum Unterschied von der bei Infektionen durch *E. histolytica* sekundär auftretenden Amöbenenzephalitis – Primäre Amöbenmeningoenzephalitis (PAME) genannt. Zwischen 1962 und 1965 traten in Tschechien 16 Fälle von tödlicher PAME bei Kindern, welche alle in demselben Schwimmbad gebadet hatten, auf (CERVA & NOVAK 1968). Dass auch *Acanthamoeba* beim Menschen Enzephalitis hervorrufen kann, nämlich die sogenannte Granulomatöse Amöbenenzephalitis (GAE), wurde erstmals 1972 von JAGER & STAMM bestätigt. Eine durch *Acanthamoeba* spp. verursachte Keratitis wurde 1974 erstmals beschrieben (NAGINGTON et al. 1974), und Mitte der achtziger Jahre wurde eine Assoziation zwischen der sogenannten *Acanthamoeba*-Keratitis und dem Tragen von weichen Kontaktlinsen etabliert (MOORE et al. 1985). 1990 wurde eine bis dahin unbekannte Amöbe aus einem im Zoo von San Diego an einer Enzephalitis gestorbenen Mandrill isoliert. Diese Amöbe wurde daraufhin *Balamuthia mandrillaris* genannt (VISVESVARA et al. 1993), und schon bald stellte sich heraus, dass *B. mandrillaris*, der bis jetzt einzige bekannte Vertreter seiner Gattung, auch beim Menschen Enzephalitis hervorrufen kann, nämlich die sogenannte *Balamuthia*-GAE. 1992 trat der erste Fall einer *Acanthamoeba*-GAE in Europa, und zwar in Italien bei einem AIDS-Patienten auf (DI GREGORIO et al. 1992), und 1998 wurde der erste europäische Fall einer *Balamuthia*-GAE bekannt (KODET et al. 1998).

2.1 Amöbenforschung in Österreich

Gegenwärtig arbeiten zwei Forscher-Gruppen in Österreich über Amöben. An der Abteilung für Spezifische Prophylaxe und Tropenmedizin des Klinischen Instituts für Pathophysiologie der Universität Wien wird hauptsächlich an *Entamoeba histolytica* geforscht. Mit molekularbiologischen und biochemischen Methoden wurden Bestandteile des Erregers untersucht, die sich möglicherweise als Kandidaten für einen Impfstoff eignen könnten. Ein interessantes Beispiel ist ein komplexes sogenanntes Proteophosphoglykan-Molekül aus Eiweiß, Zucker, und Fettbestandteilen, das in hoher Konzentration auf der Oberfläche der Amöben gefunden wird (MARINETS et al. 1997; MELZER et al. 2000). Weitere Untersuchungen befassen sich mit alternativen Möglichkeiten der Chemotherapie (SEIFERT et al. 2001) und mit der Entwicklung von diagnostischen Sonden, die in der Lage sind, pathogene Amöben zu identifizieren (ORTNER et al. 1997).

An der Abteilung für Medizinische Parasitologie des Klinisches Institut für Hygiene und Medizinische Mikrobiologie der Universität Wien befassen wir uns seit Mitte der 90er Jahre unter verschiedenen Aspekten mit der medizinischen Bedeutung von freilebenden Amöben, insbesondere der Akanthamöben. Unter intensivem Einsatz biochemischer, molekularbiologischer und immunologischer Methoden versuchen wir vor allem, die als Keratitis-Erreger identifizierten Stämme zu charakterisieren und zwischen pathogenen und apathogenen Stämmen zu differenzieren (ULLMANN et al. 1998; WALOCHNIK et al. 2000a, b, 2001). Darüber hinaus beschäftigen wir uns mit der Vektorrolle von freilebenden Amöben (WALOCHNIK et al. 1998) und der Austestung gegen Akanthamöben wirksamer Substanzen (HITI et al. 2002; WALOCHNIK et al. 2002).

Frühere Arbeiten waren der Epidemiologie und Diagnostik von intestinalen Amöben gewidmet und befassten sich mit der Prävalenz von Entamöben-Infektionen in verschiedenen Bevölkerungsgruppen in Österreich (ASPÖCK et al. 1975, PICHER & ASPÖCK 1980). Außerdem wurde die Laboratoriumsdiagnostik, insbesondere die serologische Diagnostik, von Infektionen mit *E. histolytica*, standardi-

© Biologiezentrum Linz/Austria; download unter www.biologiezentrum.at

siert und verbessert (ASPÖCK & PICHER 1975, ASPÖCK 1977; BAUDER et al. 1997).

3 Die amöboide Zelle

Wie schon der im Deutschen gelegentlich verwendete Name „Wechseltierchen" andeutet, sind Amöben ausgesprochen variabel in ihrer Gestalt. Die amöboide Zelle ist gekennzeichnet durch das Vorhandensein von Endo- und Ektoplasma und die Ausbildung sogenannter Pseudopodien oder Scheinfüßchen (Abb. 2). Diese amöboide Art der Fortbewegung ist das wichtigste gemeinsame Merkmal der Amöben. Heute gilt jedoch als gesichert, dass die amöboide Fortbewegung in der Evolution mehrmals und unabhängig voneinander entstanden ist. Es handelt sich also bei den Amöben um ein buntes Gemisch nicht näher miteinander verwandter Organismen.

Die Fähigkeit zur Lokomotion beruht auf kontraktilen Proteinen, meist in Zusammenhang mit durch Kontraktion erzeugtem hydrostatischem Druck (siehe Kasten).

Viele Amöben besitzen in der Bewegung ganz deutlich ein Vorder- und ein Hinterende, wobei das Vorderende vom hyalinen Plasma und das Hinterende vom granulären Plasma gebildet wird. Man bezeichnet das Vorderende dann als hyaline Kappe und das Hinterende, wenn es besonders differenziert ist, als Uroid. In Abbildung 2 ist eine typische Amöbe schematisch dargestellt.

Eines der markantesten Merkmal der Amöben ist die Ausbildung von Pseudopodien. Diese entstehen spontan an der Zelloberfläche und dienen sowohl der Fortbewegung als auch der Nahrungsaufnahme. Man unterscheidet zwischen lappenförmigen Lobopodien und fadenförmigen Filopodien. Für Entamöben, aber auch für Naeglerien charakteristisch ist das bruchsackartige Herausquellen

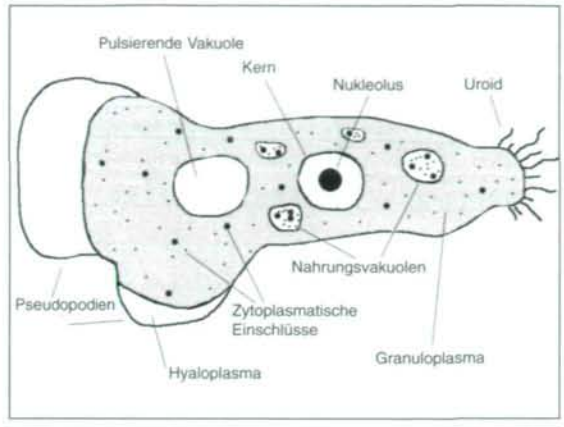

Abb. 2: Schematische Darstellung einer Amöbe.

dieser Pseudopodien. Oft weisen die Pseudopodien „Unterpseudopodien" auf. Ein Beispiel hierfür sind die kleinen spitzen Akanthopodien der Akanthamöben. Verlängerungen, welche durch eine Anziehung oder ein Anhaften der Zelloberfläche am Substrat bedingt sind, gelten nicht als Pseudopodien. Viele Amöben bewegen sich allerdings eher rollend vorwärts, ohne dass es zur Ausbildung besonderer Pseudopodien kommt. Viele der freilebenden Amöben haben eine *Limax*-artige Fortbewegung, also so wie Nacktschnecken der Gattung *Limax*, weshalb alle freilebenden Amöben früher auch unter dem Begriff „Limax-Amöben" zusammengefasst wurden. Die Fortbewegungsgeschwindigkeit stellt bei den freilebenden Amöben sowohl für die Gattungs- als auch für die Artzuweisung ein differentialdiagnostisches Merkmal dar.

Amöben sind rein heterotroph und ernähren sich im wesentlichen von Bakterien, pathogene Vertreter sind allerdings auch zur Lyse von Humanzellen befähigt. Die Nahrungsaufnahme ist bei allen Amöben eng mit der Fortbewegung gekoppelt und stellt eine typische Phagozytose

Die amöboide Bewegung

Die amöboide Bewegung kommt bei zahlreichen Protozoen vor, kann aber auch bei einer ganzen Reihe von Zelltypen vielzelliger Organismen beobachtet werden, nicht zuletzt bei verschiedenen Immunzellen des Menschen. Die Fähigkeit der weißen Blutkörperchen, sich amöboid fortzubewegen, ist eine Voraussetzung für das Funktionieren des Immunsystems.

Die amöboide Bewegung basiert auf Strömungen des Zellplasmas. Das Endoplasma strömt unter hydrostatischem Druck nach vorne, weil das Vorderende der Zelle weniger kontrahiert ist. Dieser Vorgang wird unterstützt von Proteinfilamenten – besonders das Protein Actin spielt hier eine maßgebliche Rolle. Actin und Myosin sind bei amöboiden Einzellern zu einem dreidimensionalen Netzwerk, dem sogenannten Filamentkortex angeordnet. Dieser befindet sich gleich unterhalb der Zellmembran und ist nicht nur für die Form, sondern auch für die Beweglichkeit der Zelle von großer Bedeutung. Die Kontraktion ergibt sich, ähnlich wie beim quergestreiften Muskel der Säugetiere, durch das Aneinandervorbeigleiten der Filamente.

Eng gekoppelt mit der amöboiden Bewegung ist die Phagozytose, die Aufnahme von Nahrungspartikeln. Die Nahrung wird in einer vorübergehenden Einstülpung vom Zytoplasma umflossen und gelangt so in eine sogenannte Nahrungsvakuole, wo dann die Verdauung stattfindet.

© Biologiezentrum Linz/Austria; download unter www.biologiezentrum.at

dar. Die Pseudopodien dienen neben der Lokomotion auch dem „Fang" der Beutetiere. Nahrungspartikel gelangen durch Zell-Zellkontakt und anschließende Invagination der Zellmembran in das sogenannte Phagosom, welches in der Folge mit Lysosomen verschmilzt. Es konnte gezeigt werden, dass *Acanthamoeba*-Trophozoiten kleine Partikel unspezifisch phagozytieren, so auch Latex-Kugeln, die dann in die zytoplasmatischen Vakuolen aufgenommen werden (WEISMAN et al. 1967). HOHMAN & BOWERS (1993) konnten demonstrieren, dass die Nahrungsaufnahme-Kapazität bei Amöben begrenzt ist, was möglicherweise durch eine limitierte Verfügbarkeit von Hydrolasen bedingt ist. Die Verdauung erfolgt im wesentlichen durch Hydrolasen. Im Gegensatz zu den freilebenden Amöben verfügen Entamöben weder über Mitochondrien noch über Peroxisomen. Der Abbau der Kohlenhydrate erfolgt durch Gärung, wobei Ethanol und CO_2 im Verhältnis 1:1 entstehen. Exkretstoffe werden über die ein- oder mehrfach ausgebildeten pulsierenden Vakuolen, welche das Exkretionssystem der Amöben darstellen, ausgeschieden. Der Entleerung der pulsierenden Vakuolen liegt eine Kontraktion der Vakuole, verbunden mit einer Verschmelzung der entsprechenden Membranen, zugrunde.

Die Vermehrung der Amöben erfolgt ausschließlich im Trophozoitenstadium und zwar durch mitotische Kernteilung und anschließende Zellteilung. Im Trophozoitenstadium besitzen die meisten Amöben nur einen Zellkern, der in der Regel auch nur einen zentralen Nukleolus aufweist. Während Entamöben, Akanthamöben und Hartmannellen eine normale Mitose mit Auflösung der Kernmembran und des Nukleolus zeigen, bleibt bei *Naegleria* der Kern fast während des gesamten Teilungsprozesses erhalten. Diese sogenannte geschlossene Orthomitose ist für die gesamte Klasse der Heterolobosea kennzeichnend. Die Familie der Vahlkampfiidae, zu der auch die Gattung *Naegleria* gehört, weist eine promitotische Teilung auf, welche eine besondere Form der geschlossenen Orthomitose darstellt, bei der sich der Nukleolus nicht auflöst, sondern in zwei Tochternukleoli teilt. Unter optimalen Bedingungen teilen sie sich Amöben etwa alle 12 Stunden. Das Auftreten von sexuellen Vorgängen konnte bis jetzt nicht beobachtet werden.

Morphologisch viel charakteristischer als die sogenannten Trophozoiten (Fressstadien) sind die vielgestaltigen Zysten der Amöben. Die Zysten sind Dauerstadien, welche weder zur Nahrungsaufnahme noch zur Teilung befähigt sind. Zur Identifizierung von Amöben sind besonders die Größe und die Gestalt der Zysten und die Anzahl der Kerne von differentialdiagnostischer Aussagekraft. Die Zysten von *Entamoeba coli* etwa sind bis zu 30 µm groß, während die von *E. hartmannii* nur 3-10 µm Durchmesser aufweisen. Die Zysten von Akanthamöben wiederum, lassen sich durch ihre charakteristische polyedrische Gestalt von allen anderen Amöben unterscheiden.

Die meisten Amöben, mit Ausnahme der Entamöben, leben im Süßwasser oder in feuchter Erde. Entamöben sind obligat parasitisch. Sie verfügen über keine Mitochondrien und leben strikt anaerob.

4 Systematik und Evolution der Amöben

Alle Amöben sind einzellige eukaryote Organismen und gehören somit in die große Gruppe der Protozoen. Allerdings stellen die Protozoen insgesamt und insbesondere die Amöben eine systematisch gesehen ausgesprochen heterogene Gruppe dar. Die Phylogenie sowohl der Protozoen als auch der Amöben muss, trotz vieler Vorschläge und Hypothesen, und trotz vieler beeindruckender Einzelergebnisse, vor allem molekularbiologischer Art der jüngeren Zeit, noch immer, und sogar im Bereich der höheren Taxa, als ungeklärt gelten.

Das erste allgemein akzeptierte System der Protozoen wurde 1880-1882 von BÜTSCHLI erstellt, der die Gruppe der Protozoa in den Rang eines Phylums erhob, in welchem er 4 Klassen und 8 Unterklassen unterschied. Bereits 100 Jahre später wurden die Protozoen als ein eigenes Subregnum klassifiziert und in 7 Phyla unterteilt (LEVINE et al. 1980). Weitere 10 Jahre später wurden die Protozoen sogar schon als eigenes Regnum mit zumindest 35 Phyla angesehen (MARGULIS et al. 1990). Für diese rasante Entwicklung hatten vor allem die seit den 50er Jahren neu gewonnen Erkenntnisse aus der Elektronenmikroskopie große Bedeutung. Durch das Aufkommen molekularbiologischer Techniken schließlich, welche letztendlich die Entschlüsselung ganzer Genome ermöglichten, wurde die Protozoen-Taxonomie dann geradezu revolutioniert.

Die Systematik und Evolution der Amöben ist eine der allerschwierigsten Fragen der Protozoologie und befindet sich in permanentem Fluss. Jedenfalls steht fest, dass die Amöben eine außerordentlich diverse und polyphyletische Gruppe darstellen. Die Amöben wurden ursprünglich unter dem Begriff Rhizopoda, also Wurzelfüßer, zusammengefasst und in 8 Klassen eingeteilt. Hierbei wurden die Naeglerien in die Klasse der Heterolobosea eingereiht und die Entamöben ebenso wie die Akanthamöben und Hartmannellen in die Klasse der Lobosea. Die Rhizopoda sind aber nach heutigen Erkenntnissen mit Sicherheit kein Monophylum, also keine systematisch haltbare Gruppe.

In der neu überarbeiteten Ausgabe von „Protozoolo-

© Biologiezentrum Linz/Austria; download unter www.biologiezentrum.at

gy" (HAUSMANN & HÜLSMANN 1996) wird *Naegleria* der Klasse der Schizopyrenidea innerhalb der Heterolobosea zugerechnet. Die Gruppe der Heterolobosea bildet hier ein eigenes Phylum innerhalb der Metakaryota. *Acanthamoeba*, *Balamuthia* aber auch die gesamte Gruppe der Entamöben werden unter die Gymnamoebia eingereiht und diese zu den Lobosea gezählt. Die Gruppe der Lobosea gehört zu den Amoebozoa, und diese werden insgesamt als Metakaryota incertae sedis, also von unsicherer phylogenetischer Position, eingestuft.

Jedoch konnte auch die Verwandtschaft innerhalb der Lobosea nicht bestätigt werden. Molekularbiologische Daten der 18S rDNA sprechen nicht dafür, dass zwischen den Akanthamöben und den Entamöben irgendeine nähere Verwandtschaft besteht. Dies hat dazu geführt, dass *Entamoeba* aus den Lobosa, die dann als Subphylum eingestuft wurden, herausgenommen wurde und innerhalb der Amoebozoa in ein eigenes Subphylum, nämlich das der Conosa, gestellt wurde (CAVALIER-SMITH 1998). Fest steht, dass nicht nur alle Entamöben miteinander verwandt sind, sondern dass die gesamte Familie der Entamoebidae eine monophyletische Gruppe darstellt, wobei vermutlich die Gattung *Endolimax* den nächsten Verwandten der Gattung *Entamoeba* darstellt (SILBERMAN et al. 1999). Jedoch sind bis jetzt keine engen Verwandten zu den Entamöben bekannt, nicht unter den anderen Protozoen und nicht einmal innerhalb der Amöben. Ob die Entamöben tatsächlich in der Nähe des freilebenden „Amöboflagellaten" *Mastigamoeba balamuthi* stehen, konnte noch nicht einwandfrei geklärt werden (CLARK 2000).

Balamuthia mandrillaris, die zunächst in den Verwandtschaftskreis der Leptomyxida gereiht worden war, wird heute, ebenso wie die Gattung *Hartmannella*, meist in die Nähe von *Acanthamoeba* gestellt. Da aber die Akanthamöben in sich schon derartig heterogen sind, wird hier von einer tatsächlichen Gruppierung Abstand genommen. Jedenfalls scheint es nicht ausgeschlossen, dass die Amoebozoa insgesamt tatsächlich ein Monophylum darstellen (BOLIVAR et al. 2001).

Noch schwieriger als die Gross-Systematik gestaltet sich die Artzuweisung. Die meisten Arten, sowohl der Entamöben als auch der freilebenden Amöben, sind ausschließlich anhand morphologischer Merkmale oder ihrer Wirtsspezifität beschrieben. Schon DARWIN hielt fest: „Nicht eine einzige Definition der Spezies konnte bis jetzt alle Naturwissenschaftler zufriedenstellen, dennoch weiß jeder Naturwissenschaftler ungefähr, was er meint, wenn er von einer Spezies spricht". Bei den Amöben stellt sich die Abgrenzung einer Spezies als besonders schwierig dar, da der biologische Artbegriff als potentielle Fortpflanzungsgemeinschaft definiert und deshalb hier – bei den Amöben handelt es sich ja um sich asexuell fortpflanzende Organismen – nicht direkt anwendbar ist (siehe Beitrag „Phylogenie").

Die Entamöben werden traditionellerweise anhand der Anzahl der Kerne in den reifen Zysten eingeteilt, und diese Einteilung konnte durch molekularbiologische Untersuchungen aus jüngerer Zeit bestätigt werden. Mit Ausnahme von *E. gingivalis* gelangen immer jene *Entamoeba*-Spezies, welche die gleiche Anzahl an Kernen in den Zysten aufweisen in ein Monophylum. Die ursprünglischsten Spezies sind jene mit acht Kernen, während die Gruppe mit vier Kernen die am weitesten entwickelte ist. *E. dispar* ist zweifelsohne die nächste Verwandte von *E. histolytica*; dennoch sind diese beiden Arten auf genetischem Niveau immer noch sehr unterschiedlich. Erstaunlicherweise ist dann in weiterer Folge nicht *E. hartmanni*, welche lange für „eine kleine Sorte" von *E. histolytica* gehalten wurde, deren engste Verwandte, sondern *E. moshkowskii*. *E. moshkovskii* hat keinen bekannten Wirt und ist vermutlich rein freilebend. Da aber alle anderen Arten von *Entamoeba* parasitisch sind, wird vermutet, dass *E. moshkowskii* von einem parasitischen Vorfahren abstammt und sich sekundär an ein Leben ohne Wirt angepasst hat. *E. gingivalis*, welche keine Zysten produziert, reiht sich interessanterweise auch unter die 4-kernigen Entamöben, was darauf schließen lässt, dass *E. gingivalis* als Anpassung an ihren Übertragungsmodus die Fähigkeit zur Zystenbildung verloren hat. (SILBERMAN et al. 1999).

Bei den freilebenden Amöben erfolgt die Artzuweisung üblicherweise auf der Basis zystenmorphologischer und physiologischer Merkmale. Während aber bei den Naeglerien die beschriebenen Arten relativ gut voneinander abgegrenzt sind, ist die Validität der *Acanthamoeba*-Arten äußerst umstritten. Immerhin aber bestätigen moderne molekularbiologische Untersuchungen die Einteilung der Akanthamöben in die drei von PUSSARD & PONS (1977) etablierten zystenmorphologischen Gruppen (I-III). Sequenzanalysen des 18S rRNA-Gens deuten darauf hin, dass die morphologischen Gruppen II und III wesentlich näher zuneinander verwandt sind, als eine der beiden zur morphologischen Gruppe I (STOTHARD et al. 1998). Interessanterweise enthalten auch nur diese beiden Gruppen pathogene Vertreter.

Da den intestinalen Amöben ein erheblicher Teil der „normalen" eukaryotischen Zellorganellen, wie Mitochondrien, Golgi-Apparat und Mikrotubuli fehlen, wurden sie lange Zeit für äußerst primitive Organismen, welche sich lange, bevor sich die heutige typische Eukaryotenzelle entwickelt hat, von diesen abgespalten haben, gehalten. Heute wird allgemein angenommen, dass diese Mitochondrienlosigkeit ein sekundär erworbenes Merkmal

© Biologiezentrum Linz/Austria; download unter www.biologiezentrum.at

darstellt, und die Entamöben zweigen in modernen 18S rDNA-Analysen tatsächlich relativ spät vom eukaryotischen Baum ab (CLARK et al. 2000). Der Verlust von Strukturen oder Funktionen ist bei parasitischen Organismen weit verbreitet. Tatsächlich sehr ursprünglich sind hingegen mit hoher Wahrscheinlichkeit die Naeglerien und mit ihnen die gesamte Gruppe der Heterolobosea, wohingegen viele andere freilebende Amöben vermutlich hochentwickelte Eukaryoten darstellen. In einigen phylogenetischen Analysen werden die Akanthamöben beispielsweise sogar unter die sogenannten „Crown-Group" Taxa gestellt, d.h. sie befinden sich auf gleicher evolutionärer Stufe mit den hochentwickelten Pflanzen, Pilzen und Tieren.

Insgesamt bleibt festzuhalten, dass in der Systematik und Evolution der Amöben viele Fragen unbeantwortet sind und in den nächsten Jahren noch erhebliche Veränderungen zu erwarten sind.

5 Intestinale Amöben

5.1 Biologie

5.1.1 Verbreitung

Die Entamöben sind weltweit verbreitet und parasitieren in Vertretern aller Klassen von Vertebraten und auch in einigen Vertretern der Invertebraten. Es sind etwa 40 verschiedene Arten, hauptsächlich Parasiten der Säugetiere, wie der Primaten, Carnivoren, Wiederkäuer und Nager, aber auch einiger Reptilien, beschrieben. Die intestinalen Amöben sind nicht nur in tropischen Ländern, wo in endemischen Gebieten bis zu 90 % der Einwohner Träger von *Entamoeba histolytica* und/oder *E. dispar* sind, sondern auch in der westlichen Welt durchaus häufige Darmparasiten. In einer großangelegten Studie in den USA konnte gezeigt werden, dass etwa 4 % der Bevölkerung mit *E. coli* und ebenso viele mit *Endolimax nana*, 1,5 % mit *Entamoeba hartmanni*, 0,9 % mit *E. histolytica* und 0,6 % mit *Iodamoeba buetschlii* infiziert sind (KAPPUS et al. 1994).

Alle intestinalen Amöben mit Ausnahme von *E. gingivalis* leben im Dickdarm. Die Amöben ernähren sich hier aber primär von Bakterien. Die Zysten sind recht widerstandsfähig und können in feuchtem Mileu lange Zeit überleben, beispielsweise in Wasser mehrere Monate. Zysten können im Stuhl bei 34 - 37 °C 24-48 Stunden überleben, bei niedrigeren Temperaturen, zwischen 13-17 °C mindestens 2 Wochen. Es konnte gezeigt werden dass Zysten 45 Minuten unter Fingernägeln lebensfähig bleiben. Die Zyste ist somit auch das Verbreitungsstadium.

5.1.2 Lebenszyklus

Der Lebenszyklus der intestinalen Amöben umfasst zwei Stadien, das vegetative Trophozoitenstadium und die ruhende Zyste. Die Nahrungsaufnahme und die Zellteilung finden nur im Trophozoitenstadium statt. Interessanterweise konnte demonstriert werden, dass sich teilende Entamöben über Chemotoaxis eine benachbarte Amöbe herbeiholen, welche die zwei Tochterzellen endgültig von einander trennt. Entamöben zeigen also bereits eine primitive Art „sozialen Verhaltens" (BIRON et al. 2001).

Die Zystenbildung findet im Intestinaltrakt statt. Während der Enzystierung spielen bestimmte Chitinasen, Chitin-Synthetasen und Cystein-Proteinasen eine entscheidende Rolle. Es konnte gezeigt werden, dass ein bestimmtes Glykoprotein mit Chitin bindenden Domänen das häufigste Protein in der Zystenwand ist (FRISARDI et al. 2000). Die junge Zyste nennt man Präzyste, und die in die Exzystierung übertretende Zyste heißt Metazyste. Junge Zysten sind immer einkernig, bei verschiedenen Arten, wie auch bei *E. histolytica*, sind die reifen Zysten mehrkernig. Die Exzystierung wird unter anderem durch den pH-Wert gesteuert. Die intestinalen Amöben exzystieren erst, wenn der pH-Wert von sauer auf neutral oder leicht basisch wechselt. Bei den intestinalen Amöben wird die Exzystierung also von dem pH- Wechsel nach der Passage des Magens ausgelöst.

5.1.3 Morphologie

Die Trophozoiten der Entamöben (Abb. 3) erreichen eine Größe von 5 µm (*E. hartmanni*) bis zu 50 µm (*E. coli*). Das Zytoplasma ist in eine äußere Zone, das sogenannte Ektoplasma und eine innere granuläre Phase, das Endoplasma gegliedert. Im Endoplasma befinden sich der Kern und die zahlreichen Nahrungsvakuolen. Charakteristisch für die Entamöben sind die sogenannten Chromidialkörper. Hierbei handelt es sich um Aggregate von Ribosomen, welche sich aufgrund des hohen DNA-Anteils in der Hämatoxylin-Färbung dunkel anfärben. Die meisten typischen zytoplasmatischen Organellen, wie Mitochondrien, rauhes endoplasmatisches Retikulum, Zentriolen, Mikrotubuli oder ein Golgi-Apparat fehlen bei Entamöben.

Die Zysten (Abb. 3) erreichen Größen von 3,8 µm (*E. hartmanni*) bis zu 33 µm (*E. coli*) im Durchmesser. Sie sind in der Regel rund und erscheinen im ungefärbten Zustand glasig. In unreifen Zysten können Glykogen-Ansammlungen und große Chromidialkörper auftreten. In reifen Zysten fehlen die Chromidialkörper aufgrund der Disaggregation der Ribosomen. Reife Entamöben-Zysten

© Biologiezentrum Linz/Austria; download unter www.biologiezentrum.at

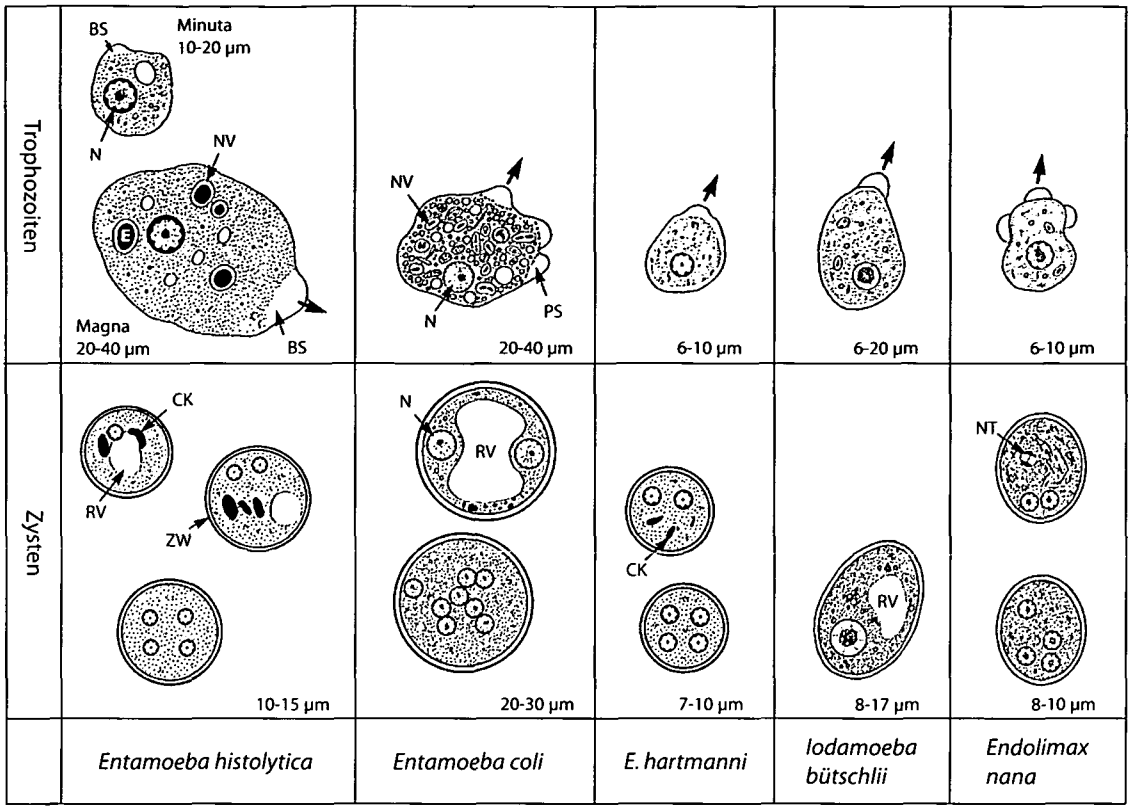

Abb. 3: Schematische Darstellung der Zysten häufiger Amöben im menschlichen Darm (aus MEHLHORN et al. 1995).

haben zwischen 1-8 Kerne. Das Vorhandensein eines Zystenstadiums und die Anzahl der Kerne in den reifen Zysten gelten als differentialdiagnostische Merkmale. Die Morphologie des *Entamoeba*-Kernes mit dem zentralen Karyosom und einer perlschnurartigen Umrandung ist einzigartig und gilt als gattungsspezifisches Merkmal. *E. gingivalis* ist nicht zur Zystenbildung befähigt.

5.1.4 Genetik

Das haploide Genom von *E. histolytica* umfasst weniger als 20 Mb verteilt auf 14 Chromosomen. Es ist also relativ klein, hat aber vermutlich eine ausgesprochen hohe Gen-Dichte. Die meisten *Entamoeba*-Gene haben überhaupt keine Introns. Auffallend ist weiters der niedrige G+C-Gehalt von nur 22,4 %. Die Genome der anderen *Entamoeba*-Arten sind vergleichbar, mit Ausnahme eines Stammes von *E. moshkovskii*, welcher einen um 10 % höheren G+C-Gehalt aufweist (BHATTACHARYA et al. 2000).

Wie bei vielen anderen Protozoen kondensieren die Chromosomen in keinem Stadium des Zellzyklus. Ungewöhnlicherweise haben Entamöben auch zirkuläre plasmidartige DNA-Moleküle. Die rRNA-Gene liegen ausschließlich auf einigen der zirkulären DNAs. Während das 18S rRNA-Gen der Entamöben knapp unter 2000 bp lang ist und damit im Mittelfeld bekannter Eukaryoten-18S rRNA-Gene liegt, ist jenes von *Endolimax nana* mit etwa 2600 bp außergewöhnlich lang (SILBERMANN et al. 1999).

5.2 Die Darmamöben des Menschen

Die Darmamöben des Menschen (Abb. 3) sind vorwiegend harmlose Kommensalen. Von den knapp 8 *Entamoeba*-Arten, welche im Menschen, hauptsächlich im Dickdarm, parasitieren, kann nur eine einzige Art, nämlich *E. histolytica* ins Gewebe eindringen und schließlich zum Tod des Wirtes führen. Dennoch sollen im Folgenden auch die apathogenen Darmamöben des Menschen angeführt werden, weil einerseits die korrekte Identifizierung eines aus Patientenmaterial isolierten Stammes eine unnötige Therapie bei Verdacht auf *E. histolytica*-Infektion verhindern kann und weil andererseits auch diese Amöben fäko-oral übertragen werden und somit als Indikator für eine Aufnahme fäkal verschmutzter Lebensmittel dienen können. Dies kann im Zusammenhang mit der Aufklärung der Ätiologie von Schmutz- und Schmierinfektionen von Bedeutung sein.

© Biologiezentrum Linz/Austria; download unter www.biologiezentrum.at

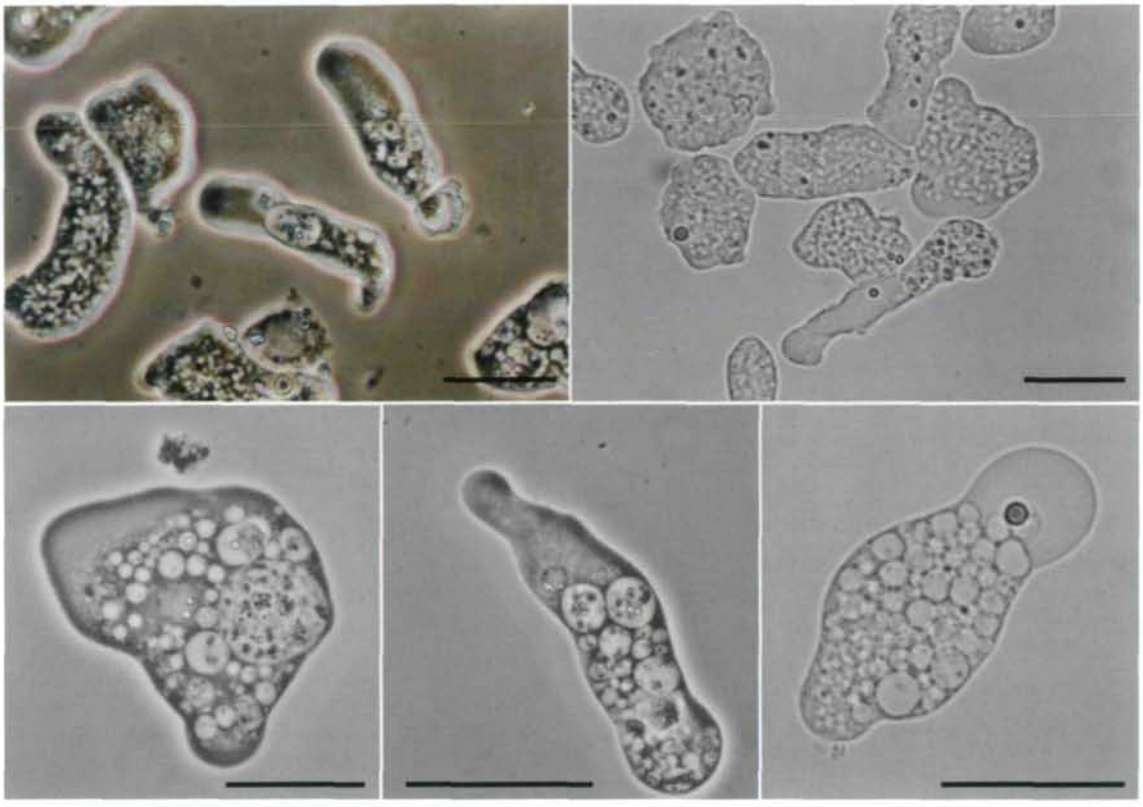

Abb. 4: Trophozoiten von *Entamoeba histolytica*. Phasenkontrast. Messbarren: 10 µm (Orig.).

5.2.1 *Entamoeba histolytica* Schaudinn, 1903

Die Trophozoiten von *E. histolytica* sind etwa 10-20 µm groß, meist enthalten sie einige bakterienhaltige Vakuolen (Abb. 4). Sie sind einkernig, wobei der Kern einen sehr charakteristischen zentralen punktförmigen Nukleolus und meist noch einen Ring peripheres Chromatin aufweist. Das Zytoplasma enthält in der Regel nur wenige Einschlüsse. Die reifen Zysten (Abb. 5b) sind etwa 10-16 µm groß und haben 4 Kerne. Oft sind typische balkenförmige Chromidialkörper erkennbar. Unreife Zysten können noch Vakuolen und weniger als 4 Kerne aufweisen.

E. histolytica ist hochgradig pathogen und ist der Erreger der Amöbenruhr, des Amöbenleberabszesses und anderer extraintestinaler Manifestationen der Infektion. Die Übertragung erfolgt durch die orale Aufnahme von reifen Zysten. Bei *E. histolytica* entwickelt sich die einkernige Vorzyste zu einer zweikernigen und schließlich zu einer vierkernigen Zyste. Die Zyste – und zwar nur die Zyste – ist für den Menschen infektiös. Im Darm entlässt die Zyste dann acht bewegliche Trophozoiten. Diese vermehren sich im Dickdarm, indem sie sich von Bakterien, aber auch von Epithelzellen ernähren und so dem Wirt Schaden zufügen. Sie nehmen zahlreiche Erythrozyten auf und können dann bis zu 60 µm groß werden, weshalb diese, im Stuhl von Amöbenruhrpatienten in großer Anzahl nachweisbaren Trophozoiten auch „Magna-Form" genannt werden. Die kleinen, sich von Bakterien ernährenden Trophozoiten, nennt man „Minuta-Form".

E. histolytica ist ein Parasit des Menschen, kann aber auch bei Affen vorkommen und dort seinen gesamten Lebenszyklus durchlaufen.

5.2.2 *Entamoeba dispar* Brumpt, 1925

E. dispar ist morphologisch nicht von *E. histolytica* unterscheidbar. Die Trophozoiten sind etwa 10-20 µm groß. Die Zysten sind vierkernig und etwa 10-16 µm groß. Die Differenzierung von *E. histolytica* ist nur mittels biochemischer, serologischer oder molekularbiologischer Methoden möglich. Herangezogen werden vor allem die Elektrophorese-Muster der Hexokinase und der Phosphoglukomutase. Die Verschiedenheit dieser Enzyme bei *E. histolytica* und bei *E. dispar* konnte auch molekularbiologisch bestätigt werden (Ortner et al. 1997). Ein weiterer wichtiger Unterschied zwischen diesen morphologisch identen Arten liegt in deren Komplement-Resistenz. Interessanterweise ist *E. dispar* im Gegensatz zu allen anderen

© Biologiezentrum Linz/Austria; download unter www.biologiezentrum.at

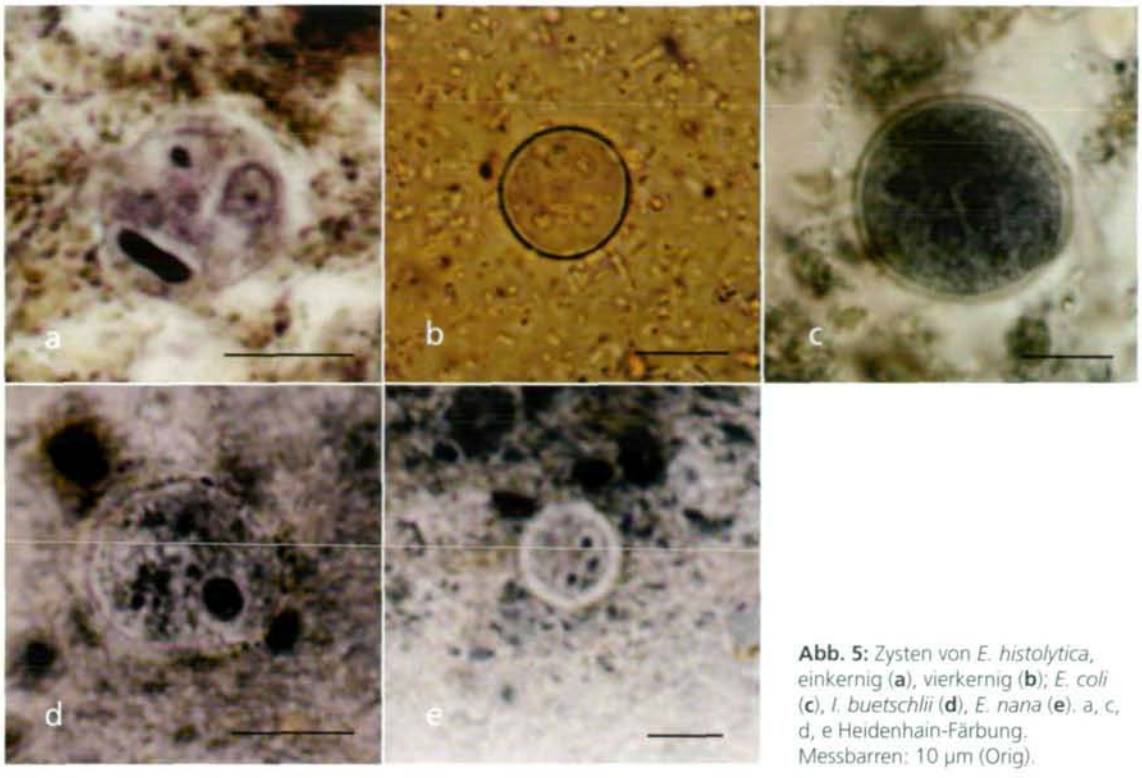

Abb. 5: Zysten von *E. histolytica*, einkernig (**a**), vierkernig (**b**); *E. coli* (**c**), *I. buetschlii* (**d**), *E. nana* (**e**). a, c, d, e Heidenhain-Färbung. Messbarren: 10 µm (Orig).

Entamöben und vor allen Dingen zu *E. histolytica* resistent gegen Komplement und kann somit diesem sehr effektiven Teil des menschlichen Immunsystems entgehen (FORSTER et al. 1994).

E. dispar besiedelt, so wie *E. histolytica* das menschliche Colon, ist aber im Gegensatz zu dieser grundsätzlich apathogen.

5.2.3 *Entamoeba gingivalis* GROS, 1849

Die Trophozoiten von *E. gingivalis* sind etwa 10-25 µm groß, vakuolisiert und ähneln insgesamt durchaus denen von *E. histolytica*. Allerdings weist *E. gingivalis* als einziger Vertreter der intestinalen Amöben kein Zystenstadium auf. Dies hängt vermutlich mit dem Habitat dieses Einzellers zusammen. *E. gingivalis* besiedelt die menschliche Mundhöhle und wird direkt von Mund zu Mund übertragen. *E. gingivalis* bewegt sich sehr schnell und die Trophozoiten enthalten meist zahlreiche grünliche Einschlüsse, welche vermutlich Kerne von verdauten Leukozyten darstellen. Der Kern misst etwa 2-4 µm im Durchmesser und erscheint als Ring.

E. gingivalis gilt als die erste beschriebene parasitische Amöbe überhaupt, GROS entdeckte sie schon 1849 im Zahnbelag. Heute geht man davon aus, dass sie für periodontale Erkrankungen zumindest mitverantwortlich ist.

5.2.4 *Entamoeba coli* GRASSI, 1879

Die Trophozoiten von *E. coli* sind etwa 18-28 µm groß und damit etwas größer als die von *E. histolytica*. Sie weisen einen typischen *Entamoeba*-Kern auf und haben ein eher rauh erscheinendes Zytoplasma. Meist sind zahlreiche Nahrungsvakuolen, gefüllt mit Bakterien und anderen Partikeln, erkennbar. Eine Unterscheidung zwischen den Trophozoiten von *E. coli* und *E. histolytica* ist meist unmöglich. Die Zysten von *E. coli* (Abb. 5c) weisen allerdings im Gegensatz zu denen von *E. histolytica* in der Regel 8 Kerne auf. Es können sogar bis zu 16 Kerne in einer Zyste auftreten. Die Zysten messen 15-25 µm im Durchmesser, und oft sind mehrere schlanke, splitterförmige Chromatoide erkennbar.

Die stets apathogene *E. coli* besiedelt das Colon und gilt als die häufigste menschliche Darmamöbe.

5.2.5 *Entamoeba hartmanni* PROWAZEK, 1912

E. hartmanni hat auch eine typische *Entamoeba*-Morphologie, sie ist nur in der Regel etwas kleiner. In einigen Lehrbüchern wird sie als eine Subspezies von *E. histo-*

© Biologiezentrum Linz/Austria; download unter www.biologiezentrum.at

lytica angesehen, was aber mit modernen molekularbiologischen Methoden nicht bestätigt werden konnte. Die Trophozoiten sind etwa 5-12 µm groß und enthalten oft bakterielle Symbionten. Die Zysten messen in der Regel weniger als 10 µm im Durchmesser und sind vierkernig, auch wenn mitunter Zysten mit weniger Kernen beobachtet werden. Meist enthalten die Zysten zahlreiche kleine Chromoidalkörper.

E. hartmanni kommt vermutlich ausschließlich beim Menschen vor und besiedelt dort das Colon. Bis jetzt konnte keinerlei Pathogenität nachgewiesen werden.

5.2.6 *Entamoeba polecki* Prowazek, 1912

Die Trophozoiten von *E. polecki* sind etwa 10-25 µm groß und haben ein schaumiges Zytoplasma, gleichen aber ansonsten denen von *E. coli* and *E. histolytica*. Die Zysten sind zwischen 10-18 µm groß und unterscheiden sich von denen von *E. histolytica* durch ihre Einkernigkeit. Die Zysten können in selten Fällen auch zweikernig sein und weisen mitunter Einschlusskörper und zahlreiche fragmentierte Chromoidalkörper auf. Das Vorhandensein von reifen Zysten ist jedenfalls für eine Identifizierung unerlässlich.

Diese Art ist hauptsächlich ein Parasit von Schweinen und Affen, kommt aber auch beim Menschen vor. Bis jetzt konnte noch keine Pathogenität nachgewiesen werden.

5.2.7 *Iodamoeba buetschlii* Prowazek, 1911

Die Trophozoiten von *I. buetschlii* sind etwa 6-20 µm groß mit einem großen zentral gelegenen Karyosom, sie bewegen sich ausgesprochen langsam. Die Zysten (Abb. 5d) sind 5-18 µm und haben in der Regel einen Kern, gelegentlich zwei. Die Zysten von *I. buetschlii* sind dadurch leicht erkennbar, dass sie eine große Glykogen-Masse, auch „Glykogen-Vakuole" genannt, im Zytoplasma aufweisen. Diese Masse liegt ohne irgendeine Membran frei im Zytoplasma und ist mit Jod anfärbbar, was dieser Amöbe auch ihren Namen gab.

I. buetschlii besiedelt das Colon und ist weltweit verbreitet. *I. buetschlii* kommt auch beim Schwein vor.

5.2.8 *Endolimax nana* Wenyon & O' Conner, 1917

Die Trophozoiten von *E. nana* sind 6-15 µm groß und haben einen Kern mit deutlich erkennbarem, großem Nukleolus. Der Kern enthält auffallend wenig Chromatin. Die Zysten (Abb. 5e) sind oval und etwa 8-12 µm lang. Sie haben, wie *E. histolytica*, 4 Kerne, können aber von diesen durch ihre geringere Größe und das Erscheinungsbild der Kerne unterschieden werden.

E. nana kommt im menschlichen Colon vor und ist apathogen.

5.3 Medizinische Bedeutung

Unter den zahlreichen intestinalen Amöben des Menschen ist eigentlich nur *Entamoeba histolytica* von tatsächlicher, dafür aber von herausragender medizinischer Bedeutung. Weltweit sind mehr als 50 Millionen Menschen mit *E. histolytica* infiziert, und etwa 100.000 davon sterben jedes Jahr an dieser Infektion. Infektionen mit *E. histolytica* sind nach der Malaria tropica und den Billharziosen die dritthäufigste Todesursache unter den parasitären Erkrankungen (Que & Reed 2000).

Lediglich *Entamoeba gingivalis*, welche die Mundhöhle besiedelt, scheint auch von gewisser Pathogenität zu sein. Bei allen anderen Vertreter der Entamöben sowie bei *Endolimax nana* und bei *Iodamoeba buetschlii* handelt es sich vermutlich um vollkommen harmlose Kommensalen.

5.3.1 Amöbenruhr

Die Amöbenruhr ist eine schwere Durchfallserkrankung, verursacht durch die Ruhramöbe *Entamoeba histolytica*. Die morphologisch von *E. histolytica* nicht unterscheidbare *E. dispar* besiedelt zwar auch den menschlichen Darm, ist jedoch grundsätzlich apathogen. Allerdings führen auch durchaus nicht alle Infektionen mit *E. histolytica* tatsächlich zu einer Krankheit.

Neben dem Menschen können nur der Schimpanse und einige wenige andere Primaten als echter Wirt, d.h. mit Ablauf des gesamten Lebenszyklus, fungieren.

Verbreitung. *E. histolytica* ist weltweit verbreitet, und entgegen der gängigen Auffassung ist die Amöbose nicht ausschließlich eine Tropenkrankheit. Bei dem ersten beschriebenen Fall einer tödlichen *E. histolytica* Infektion handelte es sich um einen Bauern aus St. Petersburg (59° 55' nördliche Breite!). Es ist vielmehr so, dass ein niedriger Hygienestandard gepaart mit anderen Faktoren des sozialen Elends die fäkal-orale Übertragung begünstigen. Die Gebiete mit der höchsten Prävalenz sind Indien, Südost-Asien, das südliche und westliche Afrika und Zentral- und Südamerika. Allerdings kommen klinisch manifeste

© Biologiezentrum Linz/Austria; download unter www.biologiezentrum.at

Infektionen mit *E. histolytica* auf der ganzen Welt vor. Nach Schätzungen der WHO sind etwa 10 % der Weltbevölkerung mit *E. histolytica* oder *E. dispar* infiziert (QUE & REED 2000).

Die Übertragung erfolgt in der Regel über das Trinkwasser, vor allem in Gegenden, wo die Wasserhygiene niedrig ist. Die Amöben exzystieren sich im terminalen Abschnitt des Ileum, wobei aus jedem vierkernigen Trophozoiten acht einkernige Trophozoiten entstehen. Die Zysten werden mit dem Stuhl ausgeschieden und gelangen dann wieder über das Trinkwasser oder kontaminierte Lebensmittel in einen neuen Wirt. Der Infektionsweg und Entwicklungszyklus von *E. histolytica* ist in Abbildung 6 dargestellt.

Symptomatik und klinisches Bild. Nach einer Inkubationszeit von einigen Tagen bis zu wenigen Monaten kommt es zu den ersten Anzeichen einer Infektion. Die anfänglichen Beschwerden sind Druckgefühl, ziehende Schmerzen und leichte Übelkeit. Der Stuhl ist am Beginn der Krankheit noch geformt, enthält aber zumeist glasige Schleimflocken. Die akute Phase der Amöbenruhr ist gekennzeichnet durch blutig-schleimige („Himbeergelee"-artige) Durchfälle mit drei bis fünf (manchmal bis zu 40!) Entleerungen pro Tag verbunden mit moderaten Colon-Schmerzen und beständigem schmerzhaftem Stuhldrang. Fieber und systemische Manifestationen fehlen in der Regel. Hierdurch unterscheidet sich die Amöbenruhr eindeutig von der bakteriellen Ruhr, bei der das klinische Bild Fieber, Kopfschmerzen, Übelkeit, Erbrechen und abdominale Krämpfe umfasst.

Klinisch auffällig sind die durch die in die Dickdarmschleimhaut eingedrungenen Trophozoiten verursachten Ulcera, welche typischerweise im Colon und im Rektum liegen. Es treten zwei Arten von Ulcera auf, nämlich knötchenförmige und unregelmäßige. Die knötchenförmigen Läsionen sind in der Regel kleine (0,1-0,5 cm), rundliche, leicht erhöhte Regionen der Mukosa mit einem nekrotischem Zentrum, umgeben von einem Kranz ödematösen Gewebes. Die unregelmäßigen Ulcera sind 1-5 cm groß und kommen vor allem im Blinddarm und im aufsteigenden Dickdarm vor. Diese Ulcera sind flach, mit einem breiten, erhöhten Rand und sind mit Fibrin gefüllt. Häufig treten beide Arten von Ulcera in ein und demselben Patienten auf. Die Schleimhautulcera dehnen sich tief in die Submukosa vor, welche besonders anfällig für die lytische Aktivität der Amöben zu sein scheint. Dadurch entstehen Mikroblutungen, was zu dem gehäuften Auftreten von haematophagen Amöben in Stuhlproben und Rektalabstrichen führt. Insgesamt kann das klinische Bild von einer asymptomatischen Infektion bis zu einer disseminierenden fatalen Krankheit reichen.

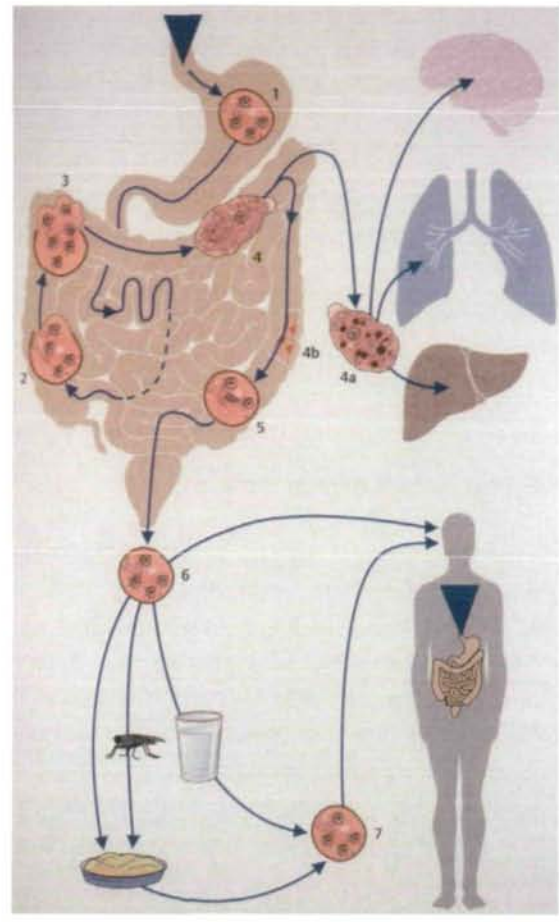

Abb. 6: Entwicklungszyklus von *Entamoeba histolytica*. **1:** 4-kernige Zyste; **2:** Schlüpfen der Amöbe; **3:** Teilungsstadium; **4:** aus Teilung hervorgegangener einkerniger Trophozoit; **4a:** invasives Stadium mit phagozytierten Erythrozyten, extraintestinal; **4b:** Läsionen in der Darmwand; **5:** Zystenbildung; **6:** mit Stuhl ausgeschiedene Zysten; **7:** perorale Aufnahme von Zysten (aus ECKERT 2001).

Pathomechanismus. Der Name „*E. histolytica*" nimmt Bezug auf die wirkungsvolle lytische Aktivität dieses Parasiten. *E. histolytica* kann die Darmschleimhaut invadieren und durch das Zusammenspiel einer ganzen Reihe von Mechanismen schließlich zu flächiger Gewebszerstörung führen. Der Prozess beginnt mit einer lokalen Zerstörung der Darmschleimschicht und einem Abbau der extrazellulären Matrix, zum Teil ausgelöst durch von den Amöben abgegebene Cystein-Proteinasen. Die Trophozoiten lagern sich dann mit Hilfe eines Lektins an die Epithelzellen an und dringen zwischen die Epithelzellen ein. Wenn *E. histolytica* Kontakt mit der Zelle hergestellt hat, tritt bei dieser ein rapider zytolytischer Prozess ein, der sich in einem Anschwellen der Zelle, Bläschenformation an der Zelloberflache, und anschließender Lyse äußert. Da diese Reaktion eine große Ähnlichkeit mit der durch das Enzym Perforin von zytotoxischen T-Zellen ausgelösten

© Biologiezentrum Linz/Austria; download unter www.biologiezentrum.at

Amöbaporen

Bei den sogenannten Amöbaporen handelt es sich um porenformende Proteine. Porenformende Proteine sind Moleküle, die die Fähigkeit besitzen, Transmembran-Kanäle zu bilden. Hierzu binden sich die Amöbaporen über die Protonen der Lysin-Reste an die negativ geladenen Phospholipide der Lipid-Doppelmembran. Vermittelt durch das negative Membranpotential der Zielzelle können sich die Amöbaporen dann in die Doppelmembran einlagern. Die Amöbaporen oligomerisieren, und die Oligomere formen Kanäle durch die Plasmamembran der Zielzelle. Diese Kanäle führen letztlich zum Tod der Zielzelle durch osmotische Lyse. Amoebaporen kommen nicht nur bei Amöben vor. Zahlreiche Krankheitserreger, von den Bakterien bis zu den Parasiten, benutzen porenformende Proteine zum Auflösen von Zielzellen. Auch menschliche Immunzellen, beispielsweise die zytotoxischen T-Lymphozyten, verfügen über porenformende Proteine, welche es ihnen ermöglichen, Löcher in die Membran von Zielzellen zu stanzen..

Die Amöbaporen von *E. histolytica* bestehen aus 77 Aminosäureresten und haben ein Molekulargewicht von 8244 Dalton. Man unterscheidet drei Isoformen, Amöbapore A, B und C, welche in einem Verhältnis 35:10:1 vorliegen und von denen Amöbapore C die höchste zytolytische Aktivität zeigt. Die Amöbaporen befinden sich in Zellkompartimenten und werden nur abgegeben, wenn der Umgebungs-pH-Wert unter 6,5 ist. Sie sind schnell löslich, können sich aber rasch in eine membrangebundene Form umwandeln. Entamöben und viele andere Protozoen entlassen ihre porenformenden Proteine in eine kontrollierte Umgebung, die sie zuvor mit Hilfe von Enzymen auf den richtigen pH einstellen (LEIPPE & MÜLLER-EBERHARD 1994).

Amöbaporen wirken gegen eine ganze Reihe von Zellen, vor allem auch gegen grampositive Bakterien. Da auch die apathogene *E. dispar* über Amöbaporen verfügt, liegt die Vermutung nahe, dass die primäre Aufgabe dieser Amöbaporen die Lyse von phagozytierten Bakterienzellen ist. Sie haben also eine ähnliche Funktion wie die sogenannten Defensine, die in Säuger-Phagozyten vorkommen und deren Aufgabe es ist, intrazelluläres Wachstum von Mikroorganismen zu verhindern.

Reaktion aufweist, vermutete man eine Beteiligung von tunnelformenden Proteinen und nannte die involvierten Proteine schließlich Amöbaporen (GILCHRIST & PETRI 1999; LEIPPE & MULLER-EBERHARD 1994; QUE & REED 2000) (siehe Kasten).

Interessanterweise konnte noch kein Virulenz-Faktor nachgewiesen werden, der tatsächlich auf *E. histolytica* beschränkt ist. Sowohl die Cystein-Proteinasen und Amöbaporen, als auch die Lektine kommen sowohl bei *E. histolytica* als auch bei der apathogenen *E. dispar* vor. Immerhin sind aber viele dieser Eigenschaften bei *E. histolytica* stärker ausgeprägt als bei *E. dispar*, beispielsweise konnte gezeigt werden, dass *E. histolytica* in vitro 10-1000 mal mehr extrazelluläre Cystein-Proteinasen ausscheidet als *E. dispar*. In jüngster Zeit wird auch die Fähigkeit von *E. histoytica*, die Immunantwort des Wirtes zu modulieren, als Virulenzfaktor diskutiert. Hier sind die Hauptzielzellen offenbar Neutrophile und Makrophagen, welche, obwohl sie vermehrt am Infektionsherd auftreten, die Infektion nicht stoppen können (ESPINOSA-CANTELLANO & MARTINEZ-PALOMO 2000).

Immunität. Eine zentrale Frage bei Infektionen, die einen so großen Teil der Weltbevölkerung betreffen, ist immer, ob es eine protektive Immunität gibt. Es gilt jedenfalls als gesichert, dass nicht nur alle Infektionen mit *E. dispar*, sondern auch die Mehrzahl der Infektionen mit *E. histolytica* asymptomatisch verlaufen. In bestimmten Regionen machen 4 von 10 Kindern in einem Zeitraum von einem Jahr eine *E. histolytica*-Infektion durch. Allerdings entwickeln nur etwa 3 % dieser Kinder auch eine Symptomatik. Hier muss es sich also um eine wie auch immer geartete Immunität handeln (STANLEY 2001).

IgA scheint in der Immunität gegen *E. histolytica* eine große Rolle zu spielen. Es konnte gezeigt werden, dass mukosales IgA gegen das Anheftungs-Lektin der Amöben vor einer Reinfektion mit *E. histolytica* schützt. Jedoch scheint diese Immunität nur von sehr kurzer Dauer zu sein und insgesamt für die Verbreitung der Krankheit eine untergeordnete Rolle zu spielen (STANLEY 2001). Im Tierversuch konnte gezeigt werden, dass ein gegen ein Oberflächen-Lipophosphoglykan der Amöben gerichteter monoklonaler Antikörper vor invasiver Amöbose schützt (MARINETS et al. 1997).

Durch ihre lytische Wirkung auf Makrophagen und zytotoxische T-Zellen führt *E. histolytica* auch zur Immunsuppression.

Diagnostik. Der Nachweis von blutphagozytierenden Amöben im frischen Stuhl ist nach wie vor der verlässlichste Indikator für das Vorliegen einer Amöbenruhr. Als Untersuchungsmaterial kommt auch ein Darmbiopsat in Frage, dies ist jedoch meist nicht nötig.

Trophozoiten können vor allem in dem blutigen Schleim und in dem gelblichen Exsudat, welches die Schleimhaut-Ulcera umgibt, nachgewiesen werden. Die korrekte Diagnose wird erschwert, wenn nur Zysten aus-

© Biologiezentrum Linz/Austria; download unter www.biologiezentrum.at

geschieden werden, da mit mikroskopischen Mitteln die Zysten von *E. histolytica* nicht von denen von *E. dispar* unterschieden werden können.

Heute stehen außerdem eine Reihe immunologischer Test zur Detektion spezifischer gegen *E. histolytica* gerichteter Antikörper im Serum und auch zum Nachweis von *E. histolytica*-Antigen im Stuhl zur Verfügung. Hier gilt der Enzym-Immuntest (ELISA) als Standard, jedoch ist der Einsatz in endemischen Gebieten, wegen der hohen Antikörperspiegel in der Normalbevölkerung, fraglich (ESPINOSA-CANTELLANO & MARTINEZ-PALOMO 2000).

Zur Differenzierung zwischen der pathogenen *E. histolytica* und der apathogenen *E. dispar* kann ein Isoenzymtest, eine PCR oder ein ELISA eingesetzt werden. Ein *E. histolytica*-spezifischer Kopro-ELISA ist kommerziell erwerblich. Allerdings gibt es zur Zeit keinen kostengünstigen Labortest zur Differenzierung von *E. histolytica* und *E. dispar*, was insbesondere in den Ländern ein Problem darstellt, in denen die Amöbenruhr am häufigsten vorkommt.

Therapie. Bei invasiver Amöbose ist Metronidazol auf jeden Fall das Therapeutikum der Wahl. Chloroquin und Dehydroemetin sind ebenfalls effektive Therapeutika zur Behandlung der Amöbenruhr, und Iodoquinol und Diloxanid-Furonat zeigen zumindest eine gewisse Wirksamkeit gegen Darmtrophozoiten. Jüngst konnte gezeigt werden, dass Alkylphosphocholine, eine Substanzklasse, die in der Bekämpfung von Leishmaniosen eingesetzt wird, auch effektiv gegen Entamöben sind (SEIFERT et al. 2001).

Bis heute besteht keine Möglichkeit der Immunisierung, und aufgrund der Komplexität der Parasit-Wirt-Wechselbeziehungen ist es unwahrscheinlich, dass in naher Zukunft ein Impfstoff zur Verfügung stehen wird.

Prophylaxe. Der fäko-orale Übertragungsweg der Amöbenruhr kann durch wasserhygienische Maßnahmen unterbrochen werden. Bei Reisen in Endemiegebiete wird die Verwendung von verlässlich fabriksmäßig abgefülltem oder zumindest abgekochtem Trinkwasser empfohlen. Außerdem sollte nur selbst geschältes Obst gegessen und auf den Genuß von Salaten und ungekochtem Gemüse verzichtet werden („cook it, peel it or forget it"). Eine Chemoprophylaxe gibt es nicht bzw. ist nicht gerechtfertigt.

5.3.2 Amöben-Leberabszess

Bei etwa 20 % der mit *E. histolytica*-Infizierten kommt es zum sogenannten Amöben-Leberabszess. Diese besonders häufige extraintestinale Manifestation einer *E. histolytica*-Infektion entsteht durch Einwandern der Amöben in die Leber nach vom Darm ausgehender hämatogener Streuung. In der Regel setzen die Symptome spontan ein, beginnend mit Schmerzen in der rechten Oberbauchregion, welche bis zur rechten Schulter ausstrahlen. Bei 85-90 % der Amöbenleberabszess-Patienten kommt Fieber zwischen 38-40 °C vor. Andere Symptome sind Appetitlosigkeit, Übelkeit und Erbrechen. Durchfall wird nur etwa in einem Drittel der Patienten beobachtet und muss nicht immer blutig-schleimig sein. Der wichtigste klinische Hinweis auf einen Amöben-Leberabzess ist eine schmerzhafte Vergrößerung der Leber. Komplikationen, wie Perforation in die Leibeshöhle, in die Lunge oder in den Herzbeutel können auftreten.

Interessanterweise kommt der Amöbenleberabszess 10x häufiger bei Erwachsenen als bei Kindern und 3x häufiger bei Männern als bei Frauen vor. Grundsätzlich sollte in Gegenden, wo Infektionen mit *E. histolytica* besonders häufig sind oder nach Reisen in solche Gegenden bei Patienten mit hohem Fieber, Gewichtsverlust und Rückenschmerzen ein Amöbenleberabszess in die Verdachtsdiagnose miteinbezogen werden. Als zusätzliche Hinweise gelten eine Leukozytose, ein hoher Saure Phosphatase-Spiegel und ein erhöhtes rechtes Zwerchfell. Der Verdacht auf Vorliegen eines Amöben-Leberabzesses kann durch Ultraschall oder Computer-Tomographie erhärtet werden. In der Laboratoriumsdiagnostik kommen vor allem serologische Tests zum Einsatz. Antikörper sind in mehr als 95 % der Fälle nachweisbar (ECKERT 2001).

Auch hier ist Metronidazol das Therapeutikum der Wahl. Allerdings können zusätzlich weitere Maßnahmen, wie beispielsweise chirurgische Eingriffe, nötig sein. Unbehandelt führt ein Amöben-Leberabzess meist zum Tod.

5.3.3 Andere extraintestinale Manifestationen

Auch wenn die weitaus häufigste extraintestinale Manifestation einer Infektion mit *E. histolytica* der Amöben-Leberabzess ist, können die Amöben grundsätzlich nahezu alle Organe befallen. Infektionen der Lunge resultieren meist aus einer Ausdehnung eines Amöben-Leberabzesses durch das Zwerchfell. Die klinischen Symptome umfassen Husten, Atemnot und Fieber. Das Sputum ist in der Regel blutig-eitrig und enthält zahlreiche Trophozoiten. Durch einen sich ausdehnenden Amöben-Leberabzess können die Amöben ebenso in die Leibeshöhle oder in den Herzbeutel gelangen.

Die zerebrale Amöbose ist eine sehr seltene, aber meist fatale Komplikation einer *E. histolytica*-Infektion,

© Biologiezentrum Linz/Austria; download unter www.biologiezentrum.at

wobei die Amöben über den Blutweg ins Gehirn gelangen. Weiters sind Infektionen des Genitaltrakts und der Haut beschrieben.

Bei extraintestinalen Amöbosen kommen in der Diagnostik Ultraschall und Computertomographie und vor allem auch serologische Methoden zum Einsatz. Auch hier steht Metronidazol als Therapeutikum im Mittelpunkt.

5.3.4 *Entamoeba gingivalis* als Zahnproblem

Dass auch eine andere *Entamoeba*-Art, nämlich *E. gingivalis*, durchaus von medizinischer Bedeutung ist, wurde erst in den letzten Jahren deutlich. *E. gingivalis* besiedelt die Mundhöhle des Menschen und ist weit verbreitet bei Patienten mit Periodontitis. Sie kommt vor allem in den Zahntaschen kariöser Zähne und in Abszessen des Gaumens oder der Mandeln vor. Die Übertragung erfolgt direkt von Mensch zu Mensch. Oft geht der Besiedelung mit *E. gingivalis* eine krankhafte bakterielle Infektion voraus. Unter bestimmten Bedingungen kann *E. gingivalis* auch den weiblichen Genitaltrakt besiedeln, über Besiedelungen des Uterus im Zusammenhang mit intrauterinen Verhütungsmitteln wurde mehrfach berichtet (CLARK & DIAMOND 1991).

Beide Habitate bieten dem Parasiten ein Substrat, eine mikroaerophile Umgebung, eine bakterielle Nahrungsquelle und eine optimale Wachstumstemperatur. Während die Besiedelung des Uterus asymptomatisch zu verlaufen scheint, ist die Besiedelung der Mundhöhle mit *E. gingivalis* durchaus mitverantwortlich für peridontale Krankheiten. *E. gingivalis* ernährt sich von roten und vor allem von weißen Blutkörperchen und schwächt somit die natürliche Immunabwehr. Interessanterweise kommt *E. gingivalis* verstärkt bei HIV-positiven Personen vor, und zwar unabhängig vom Immunstatus des jeweiligen Patienten (LUCHT et al. 1998).

6 Freilebende Amöben

Der Begriff „Freilebende Amöben" wurde ursprünglich etabliert, um diese von den parasitischen Amöben abzugrenzen. Mittlerweile hat sich aber herausgestellt, dass erstens auch einige Vertreter dieser Gruppe als Krankheitserreger beim Menschen auftreten können und dass außerdem der Begriff freilebende Amöben vollkommen unterschiedliche und nur ganz entfernt verwandte Organismen einschließt. Auch wenn es sinnvoll ist, den Begriff freilebende Amöben beizubehalten, da so Organismen vergleichbarer medizinischer Relevanz zusammengefasst werden können, muss eindeutig festgehalten werden, dass diesem Begriff keinerlei systematische Bedeutung zukommt (ASPÖCK 1994).

Im Folgenden sollen vor allem die Gattungen *Acanthamoeba*, *Balamuthia* und *Naegleria*, welche als potentielle Erreger von zum Teil schwer verlaufenden Krankheiten auftreten können, und die Gattung *Hartmannella*, welcher hauptsächlich als Überträger humanpathogener Bakterien medizinische Bedeutung zukommt, behandelt werden.

6.1 Biologie

6.1.1 Verbreitung

Freilebende Amöben sind ausgesprochene Kosmopoliten; *Acanthamoeba* gilt als der gewöhnlichste Vertreter der nackten Rhizopoden überhaupt. Im Gegensatz zu den parasitischen Amöben sind die freilebenden Amöben aerob – sie verfügen also über funktionstüchtige Mitochondrien. Freilebende Amöben besiedeln vor allem Feuchthabitate, wie Flüsse, Teiche, Tümpel und Seen und den Boden. MICHEL et al. (1995) konnten in zur Grundwasseranreicherung verwendetem Flusswasser 10.000 Amöben pro Liter, im Rohwasser eines anderen Wasserwerkes 700 Amöben pro Liter und in dem von dieser Anlage aufbereiteten Leitungswasser immerhin noch 30 Amöben pro Liter nachweisen.

Insbesondere *Acanthamoeba* bildet extrem widerstandsfähige Zysten, welche mehrere Jahre Trockenheit überleben und auch bereits mehrmals aus Staub oder der Luft oder auch aus heißem Wüstensand isoliert werden konnten. Darüber hinaus lassen sie sich auch in „künstlichen Habitaten", wie etwa in abgefülltem Mineralwasser, Sandkästen, Klimaanlagen oder Dialyseeinheiten nachweisen (MERGERYAN 1991). *Naegleria*-Zysten überleben Austrocknung im Allgemeinen nicht, können aber in feuchtem Milieu auch lange Zeit überdauern. Die meisten freilebenden Amöben haben darüber hinaus ein sehr breites Temperaturtoleranzspektrum und können bei Temperaturen von sowohl weit über 40 °C als auch unter 2 °C überleben. Vorrangig für pathogene Arten scheint eine gewisse Thermophilie charakteristisch zu sein (GRIFFIN 1972).

Problematisch ist die ausgesprochen hohe Resistenz der Amöben-Zysten gegen verschiedenste Desinfektionsmittel, *Acanthamoeba*-Zysten können beispielsweise Chlor-Konzentrationen von bis zu 50 mg/l überleben (KILVINGTON & PRICE 1990). Als in der Wasserhygiene sehr effektiv gegen die Amöben-Zysten hat sich PHMB

© Biologiezentrum Linz/Austria; download unter www.biologiezentrum.at

(Polyhexamethylen-Biguanid) erwiesen (BARKER et al. 1992).

6.1.2 Lebenszyklus

Freilebende Amöben weisen in der Regel zwei verschiedene Stadien auf, nämlich das Trophozoiten- oder Fressstadium und das Überdauerungs- oder Zystenstadium (Abb. 7). *Naegleria* verfügt zusätzlich über ein temporäres Flagellatenstadium, welches sich aus dem Trophozoitenstadium entwickelt und ausschließlich der Verbreitung dient – typischerweise wird auf diese Weise bei Regen ein neuentstandener Tümpel besiedelt. Sowohl die Nahrungsaufnahme, als auch die Vermehrung der Amöben finden im Trophozoitenstadium statt.

Der Hauptzeitgeber für das Vorherrschen eines bestimmten Stadiums ist die Temperatur, aber auch das Nährstoffangebot und die Ionenkonzentration sind hierfür von Bedeutung. *Naegleria*-Trophozoiten bevorzugen, verglichen mit *Acanthamoeba*, eher höhere Temperaturen, über 35 °C.

6.1.3 Morphologie

Die Trophozoiten der in der Humanmedizin relevanten freilebenden Amöben sind im Gegensatz zu vielen anderen freilebenden Amöben eher klein, zwischen 15-30 µm, und weisen in der Regel nur einen Kern, meist mit einem sehr prominentem Nukleolus auf (Abb. 7). Außerdem haben sie im Allgemeinen nur eine, dafür aber sehr deutlich sichtbare pulsierende Vakuole. *Naegleria* neigt im Gegensatz zu *Acanthamoeba*, *Balamuthia* und *Hartmannella* auch zur Mehrkernigkeit, unterscheidet sich außerdem von den anderen durch scheibenförmig und nicht röhrenförmig ausgebildete Cristae der Mitochondrien. Auch die Gestalt der Trophozoiten ist bei den verschiedenen Gattungen etwas unterschiedlich. Während die Trophozoiten von *Acanthamoeba* und *Balamuthia* eher flächig – die von *Balamuthia* sogar verzweigt – sind und nicht immer ein Vorder- und ein Hinterende erkennbar ist, sind die Trophozoiten von *Naegleria* und *Hartmannella* stets länglich und haben ein deutliches Vorderende und meist sogar ein Uroid. Akanthamöben weisen außerdem sehr charakteristische Fortsätze an ihrer Zelloberfläche, sogenannte Akanthopodien auf.

Alle freilebenden Amöben sind zur Zystenbildung befähigt, die Zystenform ist bei den hier besprochenen Gattungen recht unterschiedlich (Abb. 7). Die Zysten von *Acanthamoeba* sind polyedrisch und doppelwandig, mit

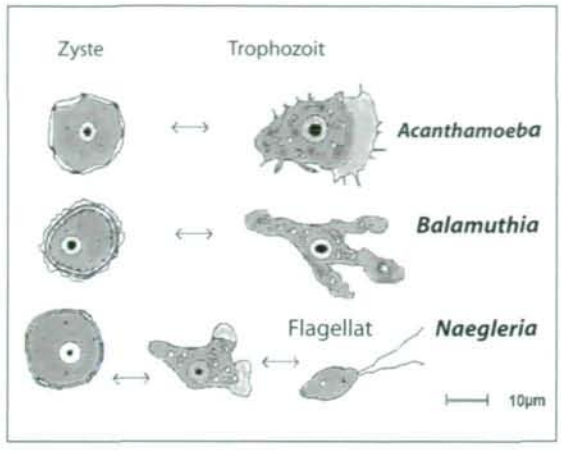

Abb. 7: Lebenszyklus von *Acanthamoeba*, *Balamuthia* und *Naegleria*.

klar voneinander zu unterscheidender Ekto- und Endozyste. An einigen Stellen trifft die Endozyste mit sogenannten Endozystenarmen auf die Ektozyste und hier sind dann mit einem Operculum verschlossene Poren sichtbar. *Balamuthia* hat dreiwandige Zysten mit einer eher rundlichen Gestalt, die Dreiwandigkeit ist allerdings nur elektronenoptisch auszumachen. *Naegleria* und *Hartmannella* haben runde Zysten, wobei die von *Naegleria* typische, zugepfropfte Poren aufweisen (Abb. 9f). Die vier Gattungen sind auch bezüglich ihrer Zystengröße etwas unterschiedlich. *Hartmannella*-Zysten sind eher klein und messen etwa 8 µm im Durchmesser, die Zysten von *Naegleria* etwa 7-15 µm, die von *Acanthamoeba* meist um die 14 µm, und die von *Balamuthia* können sogar bis zu 30 µm groß sein.

Nach CASEMORE & WARHURST (1992) können abhängig von der Osmolarität des jeweiligen Mediums, sowohl die Trophozoiten, als auch die Zysten der freilebenden Amöben in ihren morphologischen Eigenschaften stark variieren.

6.1.4 Genetik

Die Genetik der freilebenden Amöben ist noch sehr wenig erforscht. Man nimmt an, dass freilebende Amöben zahlreiche, sehr kleine Chromosomen aufweisen. Am besten untersucht ist das Genom der Akanthamöben. Der Gesamt-DNA-Gehalt einer *Acanthamoeba*-Zelle beträgt 1-2 pg und umfasst etwa 10^9 Basenpaare (BYERS 1986). Das mitochondrielle Genom von *Acanthamoeba* besteht aus zirkulären Molekülen und ist ungefähr 42.500 bp lang und liegt damit im Mittelfeld von jenen der Mitochondrien anderer Protozoa (BYERS et al. 1990).

© Biologiezentrum Linz/Austria; download unter www.biologiezentrum.at

Die ribosomale „Repeat Unit" der freilebenden Amöben ist eine typisch eukaryotische und umfasst ein Set einer 18S, 5,8S und 28S rDNA plus die sogenannten „spacer"-Regionen zwischen den Genen und den benachbarten Sets. Wie bei anderen niederen Eukaryoten ist das 5S rRNA-Gen ein integraler Bestandteil der Wiederholungseinheit. Die gesamte „Repeat Unit" ist bei *Acanthamoeba* etwa 12.000 bp lang, und es gibt keinerlei Hinweise auf Heterogenität. Das 18S rRNA-Gen von *Acanthamoeba* ist etwa 2.300 bp lang und ist somit eines der längsten, bis jetzt bekannten 18S rRNA-Gene (GAST et al. 1996). Bei *Hartmannella* ist die 18S rDNA ziemlich genau 1840 bp lang. Außerdem besteht zwischen allen bis jetzt untersuchten *Hartmannella*-Stämmen eine ausgesprochen hohe Basenidentität. Naeglerien haben eine 18S rDNA von ungefähr 2000 bp Länge, sie können allerdings, wie auch einige *Acanthamoeba*-Stämme, Introns in ihrer 18S rDNA aufweisen. Bei *Acanthamoeba* ist darüber hinaus die Sequenz-Dissimilarität zwischen manchen Stämmen derartig hoch, dass die Gründung einer oder sogar mehrerer neuer Gattungen durchaus gerechtfertig wäre (STOTHARD et al. 1998).

6.2 Humanmedizinisch relevante Vertreter

In der Humanmedizin sind vor allem die Gattungen *Acanthamoeba*, *Balamuthia*, *Hartmannella* und *Naegleria* von Bedeutung. Während der Gattung *Balamuthia* bis jetzt nur eine einzige Art, nämlich *B. mandrillaris*, zugeordnet wird, und unter den 6 bekannten *Naegleria*-Arten nur *N. fowleri* tatsächlich pathogen ist, kommt innerhalb der Akanthamöben verschiedensten Vertretern medizinische Bedeutung zu. Jedoch ist gerade die Differenzierung innerhalb der Gattung *Acanthamoeba* ausgesprochen problematisch, und es konnte bei den freilebenden Amöben insgesamt, ähnlich wie bei den Entamöben, noch kein tatsächlicher Virulenzfaktor gefunden werden. Immerhin aber kann eine Reihe von physiologischen Eigenschaften, wie Wachstumsrate, Thermophilie und die Fähigkeit, humane Zellen zu lysieren, auf eine potentielle Pathogenität des jeweiligen Isolates hindeuten (CURSONS & BROWN 1978, DE JONCKHEERE 1980). Der Gattung *Hartmannella* kommt vor allem als Überträger humanpathogener Bakterien medizinische Bedeutung zu.

Die Unterscheidung und Identifizierung von freilebenden Amöben erfolgt üblicherweise auf der Basis morphologischer und physiologischer Merkmale, wobei hier vor allem die Zystengröße und die durchschnittliche Porenzahl der Zysten, sowie das Wachstumsverhalten und die Fortbewegungsgeschwindigkeit der Trophozoiten zur Differenzierung herangezogen werden. Akanthamöben bewegen sich im Allgemeinen eher langsam fort, während *Hartmannella* in der Minute eine Strecke von bis zur vierfachen Körperlänge, *Naegleria* sogar darüber, zurücklegen kann (PAGE 1991).

In den letzten Jahren wurden zur Charakterisierung und Identifizierung freilebender Amöben zunehmend auch molekularbiologische Methoden, wie Oligonukleotid-Hybridisierung, random amplified polymorphic DNA (RAPD) oder Sequenz-Analyse (siehe auch Beitrag „Molekularbiologie") eingesetzt.

6.2.1 *Acanthamoeba*

Akanthamöben weisen zwei verschiedene Stadien auf, ein Trophozoiten- und ein Zystenstadium. *Acanthamoeba*-Trophozoiten sind typischerweise flach und ohne klar definierbare Gestalt (Abb. 8a-d). Sie sind etwa 15-45 µm groß und haben an der Zelloberfläche charakteristische hyaline. Fortsätze, die sogenannten Akanthopodien. Die polygonalen bis sternförmigen Zysten messen 10-25 µm im Durchmesser und sind doppelwandig, mit einer äußeren, gefalteten Ektozyste und einer inneren, sternförmigen, polygonalen oder runden Endozyste (Abb. 9a-c). An einigen Stellen trifft die Endozyste mit sogenannten Endozystenarmen auf die Ektozyste. Hier sind charakteristische Poren ausgebildet, welche mit einem Operculum verschlossen sind. Die Zahl der Endozystenarme, obwohl diese, wie bereits erwähnt, äußerst variabel ist, gilt als wichtiges Merkmal bei der Spezieszuordnung. Insgesamt ist die Validität der beschrieben Spezies umstritten, und es sind in der Klassifizierung von *Acanthamoeba* noch grundlegende Veränderungen zu erwarten.

Die Akanthamöben wurden von PUSSARD & PONS (1977) aufgrund ihrer Zystenmorphologie in drei Gruppen, Gruppe I-III, unterteilt, und diese Gruppen halten, im Gegensatz zur Speziesdifferenzierung, auch modernen, molekularbiologischen Untersuchungen stand. Gruppe I ist durch sehr große Trophozoiten und Zysten ausgezeichnet. Der mittlere Durchmesser der Zysten beträgt mehr als 18 µm. Die Ektozyste ist deutlich von der Endozyste getrennt und hat eine glatte Struktur, während die Endozyste mehr oder weniger sternförmig ist (Abb. 9a). Vertreter der Gruppe II, zu der die große Mehrheit aller *Acanthamoeba*-Isolate gehört, weisen einen Zystendurchmesser von meist weniger als 18 µm auf. Die Ektozyste ist dick oder dünn ausgebildet, zumeist aber faltig und oft weit von der Endozyste getrennt. Die Endozyste kann sternförmig, dreieckig, rund oder oval sein, bildet aber meist keine deutlichen Arme aus (Abb. 9b). Die Zysten der Gruppe III

© Biologiezentrum Linz/Austria; download unter www.biologiezentrum.at

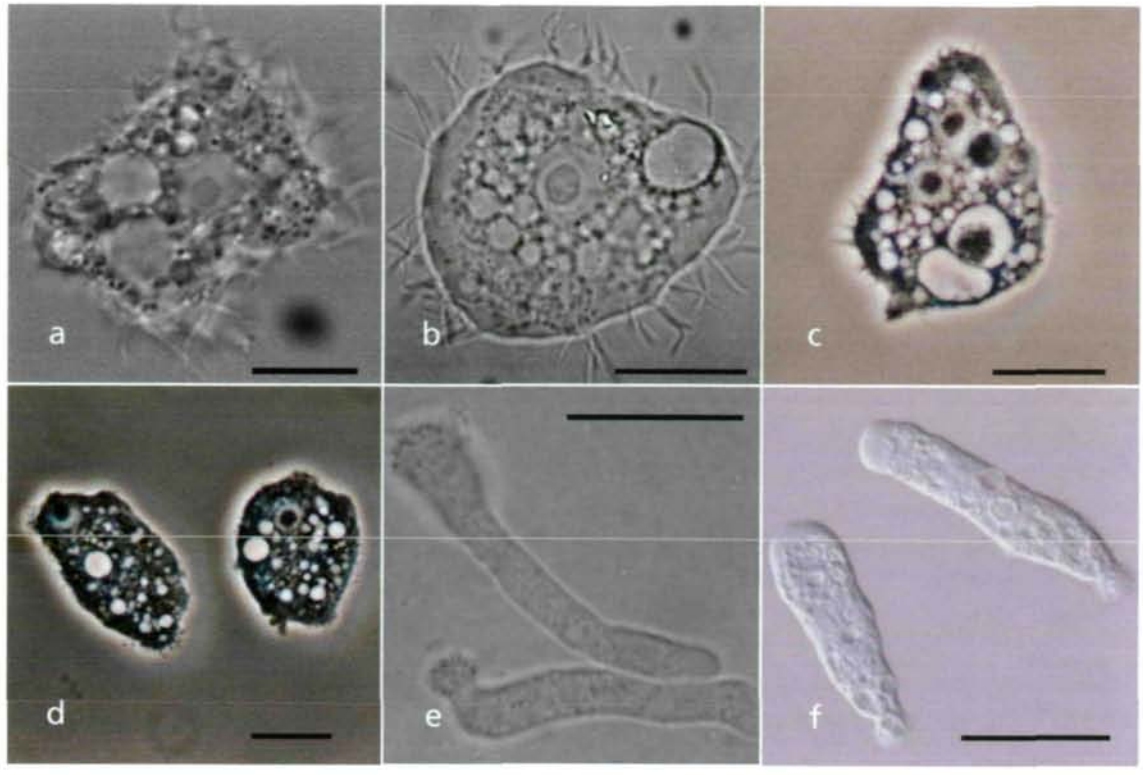

Abb. 8: Trophozoiten freilebender Amöben. *Acanthamoeba* (**a-d**), *Hartmannella* (**e**), *Naegleria* (**f**). Messbarren: 10 µm (Orig.).

messen durchschnittlich unter 18 µm im Durchmesser und Ektozyste und Endozyste sind meist rundlich und liegen nah beieinander (Abb. 9c). Traditionellerweise werden diesen Gruppen verschiedene, auf der Basis morphologischer Merkmale errichtete Spezies zugeordnet (Tab. 1). Da aber gerade Akanthamöben-Zysten ausgesprochen polymorph sind – die Größe der Zysten und auch die Anzahl der Zystenarme ist innerhalb eines Klons nicht konstant – und, da biochemische und molekularbiologische Untersuchungen diese Spezieseinteilung nicht unterstützen, wird heute meist auf eine Artbestimmung verzichtet. Zudem hat die Zuweisung zu einer der beschiebenen Arten keinerlei Aussagekraft über die Pathogenität eines Isolates, da von den meisten Arten bereits sowohl pathogene als auch apathogene Vertreter (Stämme) beschrieben wurden.

Nahezu alle *Acanthamoeba*-Keratitis Isolate, jedoch auch die weitaus meisten Umwelt-Isolate gehören zur morphologischen Gruppe II, während viele Isolate von GAE-Patienten eine Gruppe III-Morphologie aufweisen. Für Vertreter der Gruppe I konnte bis jetzt noch keine Pathogenität nachgewiesen werden. GAST et al. (1996) gelang eine Einteilung der Gattung *Acanthamoeba* in 4 verschiedene 18S rDNA Sequenztypen und STOTHARD et al. (1998) konnten diese Einteilung dann um 8 weitere Sequenztyen erweitern. Bemerkenswerterweise hat sich gezeigt, dass fast alle Isolate von Fällen von *Acanthamoeba*-Keratitis der Sequenzgruppe T4 angehören. Allerdings weisen auch viele zumindest im Tierversuch apathogene Isolate Sequenztyp T4 auf.

Akanthamöben sind ubiquitär verbreitet und können aus geradezu jedem nur denkbaren Habitat isoliert werden. Beim Menschen befallen sie hauptsächlich das Auge und das Gehirn, durch hämatogene Verbreitung können sie aber in zahlreiche andere Organe gelangen. Auch apathogene Stämme können immer wieder von der nasalen Mukosa oder aus Stuhlproben isoliert werden. Darüber hinaus wurde *Acanthamoeba* auch bereits in anderen Säugetieren und auch in Fischen, Reptilien und Vögeln nachgewiesen.

6.2.2 *Balamuthia mandrillaris* VISVESVARA, SCHUSTER & MARTINEZ 1993

B. mandrillaris, die bis jetzt einzige bekannte Art dieser Gattung, verfügt über ein Trophozoiten und ein Zystenstadium. Die Trophozoiten von *B. mandrillaris* sind 12-60 µm lang. Sie sind in der Gestalt eher langgestreckt und verzweigt und besitzen einen Kern. Die Zysten messen etwa 6-30 µm im Durchmesser und sind kugelförmig und meist ebenfalls einkernig. Charakteristisch ist die Dreischichtigkeit der Zystenwand – die drei Zystenwände sind allerdings nur elektronenoptisch unterscheidbar.

© Biologiezentrum Linz/Austria; download unter www.biologiezentrum.at

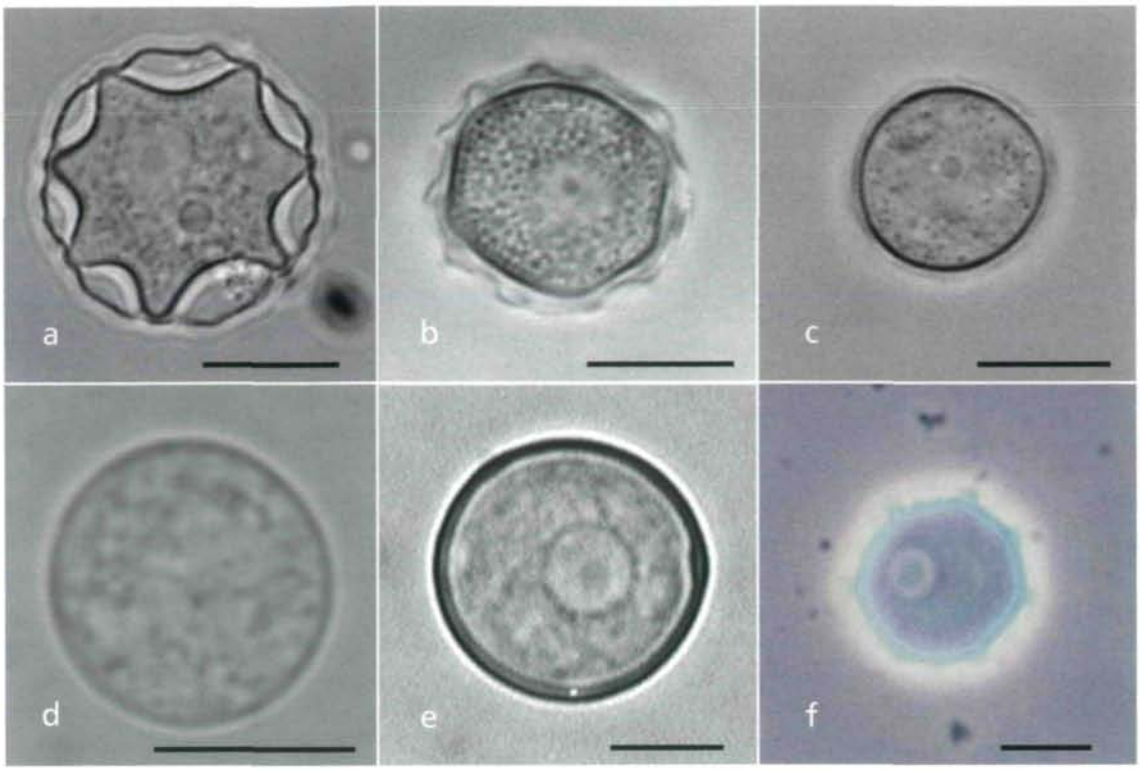

Abb. 9: Zysten freilebender Amöben. *Acanthamoeba* Gr. I (**a**), Gr. II (**b**), Gr. III (**c**), *Hartmannella* (**d**), *Naegleria* (**e, f**). Messbarren: 10 µm (Orig.).

Das Verbreitungsgebiet von *B. mandrillaris* ist unbekannt, da diese Amöbe noch nie aus einem natürlichen Habitat isoliert werden konnte. Im Gegensatz zu den anderen hier erwähnten freilebenden Amöben wächst *B. mandrillaris* auch weder auf mit Bakterien beschichteten Agarplatten noch in axenischer Flüssigkultur. Man geht davon aus, dass die natürliche Nahrungsquelle andere Protozoen, wie etwa auch Akanthamöben, darstellen. Zur in vitro Kultivierung werden in der Regel Säugerzelllinien eingesetzt.

6.2.3 *Hartmannella*

Die Trophozoiten der Hartmannellen sind meist langgestreckt (Abb. 8e) und zeigen eine Fortbewegungsgeschwindigkeit von unter der vierfachen Körperlänge pro Minute. Sie sind im Allgemeinen mehr als viermal so lang wie breit und unterscheiden sich hierdurch von den Naeglerien. Außerdem besitzen sie, so wie auch Akanthamöben, röhrenförmige Cristae der Mitochondrien und teilen sich nach einer gewöhnlichen Mitose. Die doppelwandigen Zysten sind rundlich und messen im Durchmesser zwischen 4-13 µm (Abb. 9d). Es sind zwei Arten beschrieben, *H. cantabrigiensis* und die wesentlich häufigere und sehr charakteristisch wurmförmige *H. vermiformis*.

Die Gattung *Hartmannella* ist, ähnlich wie *Acanthamoeba*, weltweit ubiquitär verbreitet.

6.2.4 *Naegleria fowleri* Carter, 1970

Alle Naeglerien weisen zusätzlich zum Trophozoiten- und Zystenstadium auch noch ein charakteristisches zweigeißeliges Flagellatenstadium auf, welches hauptsächlich der Verbreitung dient. Die amöboiden Formen der Naeglerien sind immer zylindrisch und weisen ein Länge:Breite-Verhältnis von weniger als 3 auf (Abb. 8f). Sie bewegen sich ausgesprochen schnell, mit einer Fortbewegungsgeschwindigkeit von mehr als der vierfachen Körperlänge pro Minute. Die Naeglerien teilen sich, wie die anderen Gattungen der freilebenden Amöben, nur im amöboiden Stadium und zwar nach einer promitotischen Zellteilung, wodurch sie sich sehr deutlich von den sonst sehr ähnlichen Hartmannellen unterscheiden. Außerdem haben sie im Gegensatz zu den übrigen freilebenden Amöben, die hier diskutiert werden, scheibenförmige Cristae in den Mitochondrien. Die Naeglerien sind normalerweise einkernig, neigen aber zu einem bis mehreren überzähligen Kernen. Sowohl bei den Trophozoiten als

© Biologiezentrum Linz/Austria; download unter www.biologiezentrum.at

Tab.1: Morphologische Gruppen und beschriebene Spezies der Gattung *Acanthamoeba*.

Gruppe I	Gruppe II	Gruppe III
A. astronyxis	*A. castellanii*	*A. culbertsoni*
A. comandoni	*A. divionensis*	*A. lenticulata*
A. tubiashi	*A. griffini*	*A. royreba*
	A. hatchetti	*A. palestinensis*
	A. lugdunensis	
	A. mauritaniensis	
	A. polyphaga	
	A. quina	
	A. rhysodes	
	A. triangularis	

auch bei den Zysten ist meist deutlich eine perinukleare Schicht grober Körnchen sichtbar. Die Zysten sind rundlich bis oval und haben typischerweise zugepfropfte Poren (Abb. 9e-f). Obwohl die Gattung *Naegleria* zumindest sechs Spezies umfasst, scheint nur *N. fowleri* tatsächlich humanpathogen zu sein. Für *N. australiensis* konnte immerhin Mauspathogenität nachgewiesen werden. Die Trophozoiten von *N. fowleri* sind 12,5-25 µm groß. Die Zysten sind rund und glatt und haben einen Durchmesser von etwa 7-15 µm.

Die Gattung *Naegleria* kommt weltweit vor, vor allem im Boden und im Süßwasser. Viele Vertreter und insbesondere die pathogene *N. fowleri* sind thermophil. Sie lassen sich gehäuft aus künstlich erwärmten Gewässern, wie etwa Schwimmbädern oder Kühlwasserauslässen von Kraftwerken, isolieren.

6.3 Medizinische Bedeutung

Die freilebenden Amöben sind medizinisch gesehen auf zweierlei Weise relevant. Einerseits können sie aktiv Krankheiten hervorrufen, andererseits spielen sie aber auch als passive Überträger von Krankheiten eine Rolle, indem sie unter anderem auch humanpathogenen Mikroorganismen in ihrer sehr widerstandsfähigen Zystenhülle Schutz vor Desinfektionsmitteln und anderen ungünstigen Außenbedingungen bieten und so als Transportwirte fungieren können.

Akanthamöben sind die Erreger der vor allem bei Kontaktlinsenträgern auftretenden *Acanthamoeba*-Keratitis und der sogenannten Granulomatösen Amöbenenzephalitis (GAE). GAE kann außerdem von *Balamuthia mandrillaris* hervorgerufen werden. *Naegleria fowleri* ist der Erreger der Primären Amöbenmeningoenzephalitits (PAME). Während PAME in der Regel bei Kindern nach Kontakt des Nasopharynx und Epipharynx mit kontaminiertem Wasser und *Acanthamoeba*-Keratitis meist posttraumatisch und assoziiert mit dem Tragen von Kontaktlinsen – beide jedenfalls unabhängig vom Immunstatus des jeweiligen Patienten – auftreten, kommt die Granulomatöse Amöbenenzephalitis (GAE), verursacht durch *Balamuthia mandrillaris* und verschiedene Vertreter der Gattung *Acanthamoeba* nahezu ausschließlich bei immungeschwächten Individuen vor. Akanthamöben und *B. mandrillaris* können beim Immunsupprimierten außerdem noch verschiedene andere disseminierende Infektionen, v.a. der Lunge oder Haut, hervorrufen. *Hartmannella* kommt insbesondere als Vektor von pathogenen Bakterien humanmedizinische Bedeutung zu. Möglicherweise kann *Hartmannella* auch als Erreger von Keratitis auftreten (Aitken et al. 1996), dies konnte allerdings noch nicht einwandfrei bestätigt werden.

Infektionen mit freilebenden Amöben gelten als ausgesprochen selten – derzeit sind weltweit rund 1500 Fälle von *Acanthamoeba*-Keratitis, etwa 200 Fälle von GAE (und zwar sind davon ungefähr 120 auf *Acanthamoeba* und 80 auf *Balamuthia* zurückzuführen) und ebensoviele PAME-Fälle dokumentiert (Abb. 10) – die Dunkelziffer ist aber gewiss sehr hoch, und es kann kein Zweifel daran bestehen, dass mit der wachsenden Anzahl der Kontaktlinsenträger einerseits und der Immunsupprimierten andererseits, diese Erkrankungen im Zunehmen begriffen sind. Schwere Verlaufsformen stehen nicht zuletzt in Zusammenhang mit der komplizierten und oft nicht zufriedenstellenden Therapie, die zudem aufgrund der schwierigen Diagnostik oft erst spät in Angriff genommen wird.

6.3.1 *Acanthamoeba*-Keratitis

Die *Acanthamoeba*-Keratitis ist eine vorwiegend bei

© Biologiezentrum Linz/Austria; download unter www.biologiezentrum.at

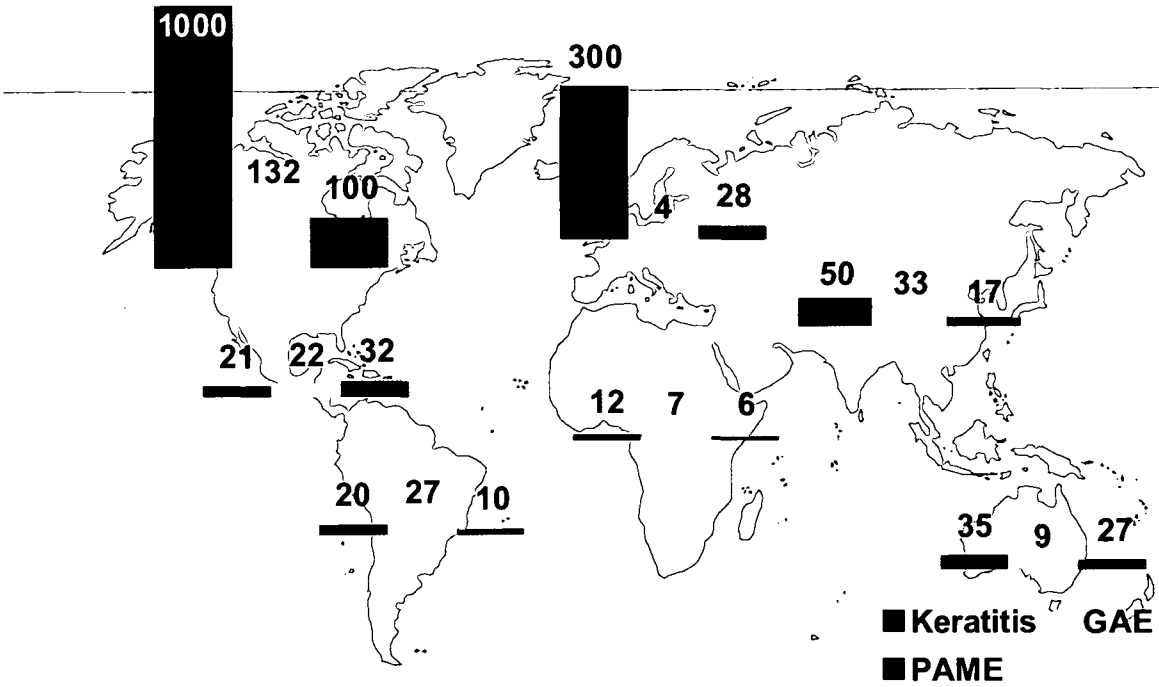

Abb. 10: Dokumentierte Fälle von Infektionen mit freilebenden Amöben.

Kontaktlinsenträgern auftretende und oft schwer verlaufende Entzündung der Hornhaut des Auges. Verschiedene Vertreter der Gattung *Acanthamoeba* sind als Erreger von *Acanthamoeba*-Keratitis beschrieben: *A. castellanii*, *A. polyphaga*, *A. hatchetti*, *A. culbertsoni*, *A. rhysodes*, *A. lugdunensis*, *A. quina* und *A. griffini* (SCHAUMBERG et al. 1998), allerdings sind die tatsächliche Anzahl und die Validität der *Acanthamoeba*-Arten äußerst umstritten. Fest steht, dass man keine dieser Arten als grundsätzlich pathogen einstufen kann, weil jede sowohl pathogene als auch apathogene Vertreter enthält (siehe auch p. 250).

Verbreitung. Die *Acanthamoeba*-Keratitis kommt weltweit vor. Allerdings stammen die allermeisten dokumentierten Fälle aus den USA und Europa. Dies hängt nicht nur damit zusammen, dass es hier auch die meisten Kontaktlinsenträger gibt, sondern auch damit, dass in vielen anderen Ländern gar nicht auf Akanthamöben untersucht wird. Mikroläsionen in der Cornea, wie sie durch das Reiben der Kontaktlinse an der Hornhautoberfläche verursacht werden können, und das Tragen von Kontaktlinsen gelten als prädisponierende Faktoren für das Zustandekommen einer *Acanthamoeba*-Keratitis. In einer englischen Studie waren 96 % der Patienten mit gesicherter *Acanthamoeba*-Keratitis Kontaktlinsenträger, wobei in 92 % der Fälle weiche Kontaktlinsen involviert waren (BERNAUER et al. 1996).

In den meisten Fällen gelangen die Amöben zunächst mit dem Leitungswasser, beispielsweise bei Verwendung von selbst hergestellter Kochsalzlösung, oder über die Luft in die Kontaktlinsenbehälter. Dort können sie sich bei schlechter Reinigung der Behälter ansiedeln und vermehren und gelangen dann schließlich mit den Kontaktlinsen ins Auge. Insbesondere an weichen Kontaktlinsen können sich die Amöben sehr gut anheften. Außerdem ist die Pflege weicher Kontaktlinsen aufgrund der Beschaffenheit des verwendeten Plastiks wesentlich problematischer.

Symptomatik und klinisches Bild. Das klinische Bild einer *Acanthamoeba*-Keratitis ähnelt einer bakteriellen oder einer *Herpes simplex*-Keratitis. Erste Anzeichen einer Infektion sind oft hohe Lichtempfindlichkeit und okuläre Schmerzen, auch Lidschwellungen sind sehr häufig. Die Infektion ist durch eine diffuse Entzündung der Cornea charakterisiert (Abb. 11). In der Spätphase der Infektion können ein typisches 360° Ringinfiltrat und Hornhautulcera beobachtet werden (ILLINGWORTH & COOK 1998; RADFORD et al. 1998).

Pathomechanismus. Die invasive Form der Akanthamöben ist der Trophozoit. Einer der wichtigsten Schritte in dem Zustandekommen einer *Acanthamoeba*-Keratitis ist das Sich-Anheften der Akanthamöben an die Cornea-Epithelzellen, wobei die Akanthopodien eine wichtige

© Biologiezentrum Linz/Austria; download unter www.biologiezentrum.at

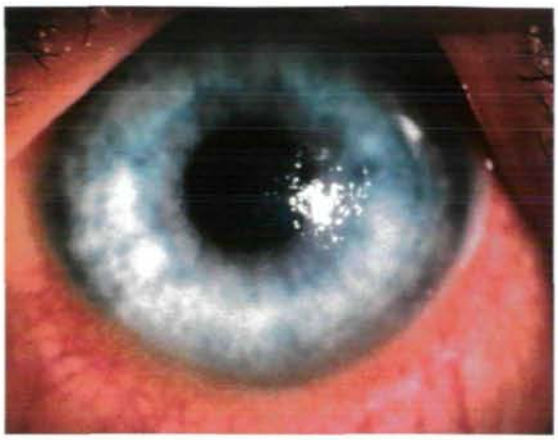

Abb. 11: *Acanthamoeba*-Keratitis. (Bild freundlicherweise von Prof. Dr. HALLER-SCHOBER, Karl-Franzens-Universität Graz, zur Verfügung gestellt).

Rolle spielen. Es konnte gezeigt werden, dass diese Anheftung artspezifisch ist und dass sich Akanthamöben nur an menschliche Cornea-Zellen und die von Schwein und Hamster anheften können. Durch diesen Zell-Zellkontakt wird die Zytolyse initiiert. Die Lyse der Cornea-Zellen beruht vermutlich auf einer enzymatischen Reaktion von lysosomalen Hydrolasen, Phospholipasen und Cystein-Proteinasen. Akanthamöben verfügen auch über Amöbaporen, allerdings ist der zytopathische Effekt von *Acanthamoeba* noch nicht restlos aufgeklärt und, ähnlich wie bei *Entamoeba*, ist kein Virulenzfaktor bekannt, der pathogene Stämme von apathogenen unterscheidet (FERRANTE 1991).

Immunität. Es konnte zwar noch kein direkter Zusammenhang zwischen dem Entstehen einer *Acanthamoeba*-Keratitis und dem Immunstatus des jeweiligen Patienten etabliert werden, eine gewisse immunologische Prädisposition wäre aber durchaus denkbar, da die allermeisten Menschen trotz regelmäßigen Kontaktes mit Akanthamöben niemals eine *Acanthamoeba*-Keratitis entwickeln und da außerdem im Tierversuch monoklonale IgA-Antikörper vor einer Augen-Infektion mit Akanthamöben schützen (NIERDERKORN et al. 1999).

Allerdings spielen für das Zustandekommen einer *Acanthamoeba*-Keratitis auch eine ganze Reihe von anderen Risikofaktoren, wie das Tragen von Kontaktlinsen, Mikroläsionen in der Cornea und schlechte Kontaktlinsenhygiene eine sehr große Rolle, und darüber hinaus ist noch immer nicht geklärt, was bedingt, dass einige *Acanthamoeba*-Stämme pathogen sind und andere nicht.

Diagnostik. Die Diagnostik von *Acanthamoeba*-Keratitis stellt sich häufig als sehr schwierig dar. Ein problematischer Punkt ist, dass eine *Acanthamoeba*-Keratitis nur sehr schwer von einer bakteriellen oder viralen Keratitis zu unterscheiden ist. Sehr oft wird sogar eine anfängliche leichte Besserung nach antibakterieller, antiviraler oder antifungaler Therapie beobachtet, jedoch kann so die tatsächliche Diagnose erschwert werden.

Grundsätzlich ist ein direkter Erregernachweis anzustreben. Als Untersuchungsmaterial kommen hauptsächlich Hornhautgeschabsel oder Hornhaut-Epithelproben in Frage. In der Regel können, im Gegensatz zu Infektionen mit *Naegleria*, sowohl Trophozoiten als auch Zysten nachgewiesen werden. Die Amöben lassen sich oft schon im Phasenkontrast in der Initialprobe recht gut erkennen. Es stehen auch verschiedene Färbungen, wie etwa die Laktophenol-Cottonblue-Färbung oder die Calcofluor-White-Färbung (Abb. 12) zur Verfügung, jedoch werden dabei auch andere Erreger, beispielsweise Pilze mitangefärbt, was die Diagnostik mitunter erschwert. Der Goldstandard bleibt nach wie vor die Kultur auf mit *Escherichia coli* beschichteten Nonnutrient-Agarplatten, wobei die klinische Probe direkt auf die Platte aufgelegt wird.

Serologische Tests eignen sich nicht in der *Acanthamoeba*-Diagnostik, da der Antikörperspiegel in der Normalbevölkerung aufgrund der Ubiquität der Erreger recht hoch ist. Jedoch wurde in jüngerer Zeit der Akanthamöben-Nachweis mittels molekularbiologischer Methoden, beispielsweise ein sehr spezifischer und hochsensitiver Test basierend auf der FISH-Technik (STOTHARD et al. 1999), etabliert, es gibt bis jetzt allerdings keine kommerziell erwerblichen Testkits.

Therapie. Zur Behandlung der *Acanthamoeba*-Keratitis stehen verschiedene, unterschiedlich effektive Präparate zur Verfügung. In der Regel wird eine Kombination aus kationischen Antiseptika, wie z.B. Polyhexamethylen-Biguanid (PHMB) oder Chlorhexidin, und aromatischen Diamidinen, wie etwa Propamidin (Brolene), empfohlen (SCHAUMBERG et al. 1998).

Die Prognose einer *Acanthamoeba*-Keratitis ist bei adäquater Behandlung recht gut, jedoch ist hierzu eine schnelle und akkurate Diagnose von äußerster Wichtigkeit. Das Problem bei der Behandlung einer *Acanthamoeba*-Keratitis ist, dass jene Dosen der oben genannten Substanzen, die im Auge eingesetzt werden können, in der Regel nicht 100%ig zystizid sind – einige Zysten überleben also in den tieferen Hornhautschichten, und so kann es nach Beenden der Behandlung zu einem Wiederaufflammen der Infektion kommen. Hexadecylphosphocholin ist in vitro äußerst wirksam gegen *Acanthamoeba*-Trophozoiten und -Zysten und stellt möglicherweise einen neuen Kandidaten für die örtliche Therapie der *Acanthamoeba*-Keratitis dar (WALOCHNIK et al. 2002).

© Biologiezentrum Linz/Austria; download unter www.biologiezentrum.at

Prophylaxe. Eine *Acanthamoeba*-Keratitis kann durch strikte Kontaktlinsen-Hygiene weitgehend vermieden werden. Wichtig in diesem Zusammenhang ist eine sorgfältige Reinigung des Kontaktlinsenbehälters und das Verwenden geeigneter Kontaktlinsenpflegesysteme (HITI et al. 2002). Kontaktlinsenbehälter sind sehr häufig mit Akanthamöben, aber auch mit Bakterien kontaminiert und stellen deshalb die vermutlich wichtigste Infektionsquelle dar (LARKIN et al 1990).

6.3.2 Granulomatöse Amöbenenzephalitis (GAE)

Bei GAE handelt es sich um eine chronisch oder subakut verlaufende Entzündung des Gehirns mit einer Inkubationszeit von mehreren Wochen bis zu einigen Monaten, die in nahezu allen Fällen letal endet. Als Erreger wurden *Acanthamoeba astronyxis*, *A. castellanii*, *A. culbertsoni*, *A. divionensis*, *A. griffini*, *A. healyi*, *A. jacobsi*, *A. lenticulata*, *A. mauritaniensis*, *A. palestinensis*, *A. polyphaga*, *A. rhysodes*, *A. royreba* und *A. terricola*, und die einzig bekannte Spezies von *Balamuthia*, *B. mandrillaris*, beschrieben (MARTINEZ & VISVESVARA 1997). Aber auch hier kann über die tatsächliche Pathogenität der Spezies keine Aussage gemacht werden.

GAE wurde unter anderem auch schon in Affen, Pferden und Hunden beobachtet.

Verbreitung. Grundsätzlich kommt sowohl die *Acanthamoeba*- als auch die *Balamuthia*-GAE weltweit vor, allerdings stammen auch bei der GAE die meisten dokumentierten Fälle aus den USA. Die GAE tritt fast ausschließlich bei immungeschwächten Individuen auf. Als prädisponierende Faktoren gelten Organtransplantationen, Alkoholismus, Leberkrankheiten, Nieren-Fehlfunktionen, Diabetes mellitus, Splenektomie, Tuberkulose, Steroid-Behandlung, Chemotherapie bei malignen Geschwüren, Störungen der Blutbildung und AIDS (MARTINEZ & VISVESVARA 1997).

Die Infektion erfolgt vermutlich bei Kontakt mit kontaminiertem Wasser oder durch Einatmen von Amöben-Zysten, wobei vermutlich Läsionen in der Haut bzw. der untere Respirationstrakt, im Tiermodel auch das olfaktorische Neuroepithel, den Amöben als Eintrittspforte dienen. Oft kommt es auch schon an diesen Primärfoci zu Entzündungsreaktionen. Die Amöben gelangen dann über den Blutweg in das ZNS sowie auch in andere Organe. Die Ausbreitung der Amöben im Gehirn ist zentrifugal, d.h. sie dringen von den tieferen Schichten an die Oberfläche vor und zerstören dabei das ZNS-Gewebe.

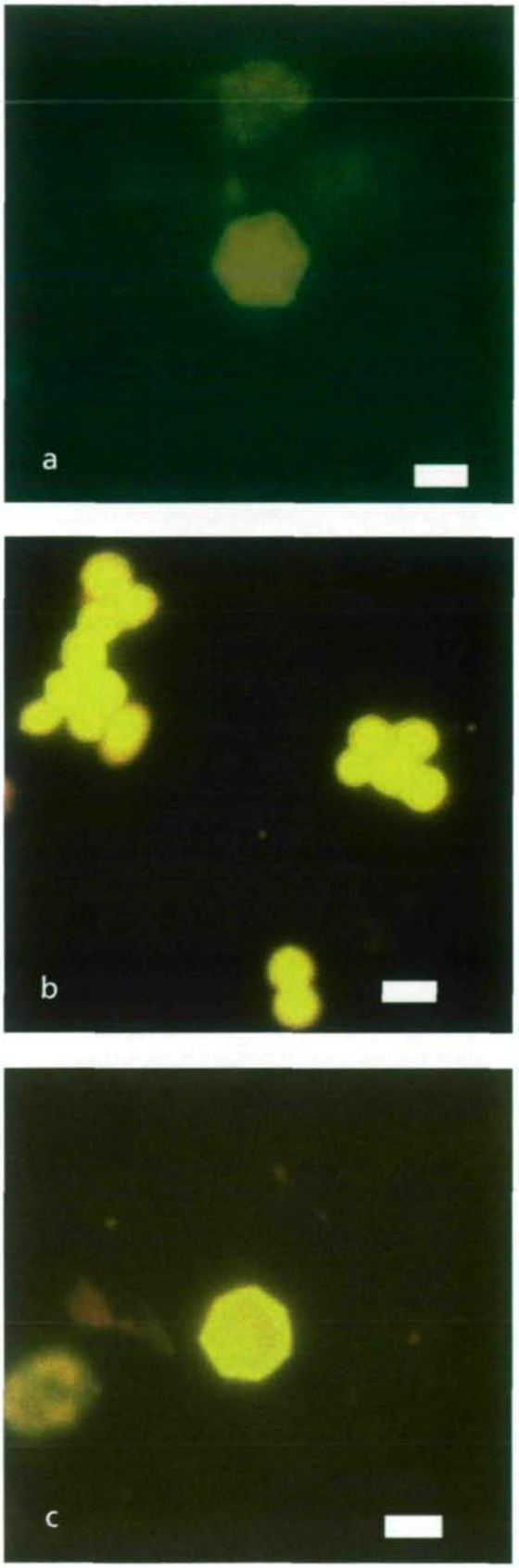

Abb. 12: Zysten in der Calcofluor-White-Färbung. *Acanthamoeba* (**a**), *Hartmannella* (**b**), *Naegleria* (**c**). Messbarren: 10 µm (Orig.).

© Biologiezentrum Linz/Austria; download unter www.biologiezentrum.at

Symptomatik und klinisches Bild. GAE manifestiert sich in multiplen, nekrotischen Läsionen im Gehirn. Betroffen sind primär die Großhirnlappen, aber auch das Kleinhirn oder der Hirnstamm können befallen sein. Die Symptomatik und das klinische Bild sind durchwegs unspezifisch. Die Patienten klagen über ausgesprochen schwere Kopfschmerzen, Schwindelgefühl, Müdigkeit, Übelkeit und Appetitlosigkeit. In der Folge kann es zu hohem Fieber, Hemiparese oder auch Koma kommen (WALKER 1996). Post mortem kann oft eine Einbeziehung anderer Organe, wie Haut, Lunge, Leber, Niere, Nebenniere, Pankreas, Prostata, Lymphknoten und Myometrium (MARTINEZ & VISVESVARA 1997) festgestellt werden.

Pathomechanismus. Die Trophozoiten gelangen über die Blutbahn in das ZNS. In den kleinen Gefäßen in periventrikulären Zonen können Thrombosen auftreten.

Der Pathomechanismus funktioniert insgesamt ähnlich wie bei der *Acanthamoeba*-Keratitis über ein Zusammenwirken verschiedener enzymatischer Reaktionen. Auch hier spielen Hydrolasen, Phospholipasen und Cystein-Proteinasen vermutlich eine entscheidende Rolle. Außerdem ist aber bei der GAE im Gegensatz zur *Acanthamoeba*-Keratitis die Thermotoleranz der Erreger von entscheidender Bedeutung, da ja die Amöben, um das Gehirn zu befallen, zumindest bei 37 °C wachsen können müssen, während das menschliche Auge nur etwa 34 °C aufweist.

Immunität. Es wird angenommen, dass Antiköper und zellvermittelte Immunität den Immungesunden vor einem Eindringen der Amöben ins Gehirn schützen, wohingegen im immungeschwächten Organismus die Proliferation der Amöben möglich wird und sich so eine oft fulminante, opportunistische Infektion etablieren kann (FERRANTE 1991). Immerhin sind aber einige Fälle von *Balamuthia*-GAE bei offensichtlich Immungesunden – und zwar hauptsächlich bei Kindern – bekannt (MARTINEZ & VISVESVARA 1997).

Diagnose. Grundsätzlich gibt es keinerlei pathognomonisches Profil. Als einzig zuverlässiges diagnostisches Mittel gilt der direkte Erregernachweis. Die Amöben sitzen hauptsächlich im Gewebe und sind oft nur in einer Biopsie nachweisbar, wobei sie meist perivaskulär zu finden sind. Auch Liquor kann als Untersuchungsmaterial eingesetzt werden, allerdings ist hier die Erregerdichte meistens ausgesprochen niedrig (MARTINEZ & VISVESVARA 1997). Es empfiehlt sich daher grundsätzlich eine Kultivierung der Amöben oder ein Nachweis von Erreger-DNA mittels Oligonukleotid-Hybridisierung oder PCR. Bei *Balamuthia*-GAE muss beachtet werden, dass diese Amöben nicht auf mit *Escherichia coli* beschichteten Nonnutrient-Agarplatten wachsen, sondern ausschließlich auf bestimmten Zelllinien.

Ein serologischer Nachweis ist vor allem wegen der Immundefizienz der Patienten kontraindiziert.

Therapie. Leider stehen derzeit keine Präparate ausreichender Effektivität zur Abtötung sowohl der Zysten als auch der Trophozoiten zur Verfügung. Amphotericin B, intravenöses Pentamidin sowie orales Fluconazol, Ketoconazol, Miconazol, Sulfadiazin oder Rifampin wurden bereits – zumindest teilweise erfolgreich – zur Therapie von GAE eingesetzt (MARTINEZ 1991). Im Allgemeinen wird eine sogenannte „multidrug therapy" empfohlen. Die Möglichkeit einer Therapie mittels Immunmodulation wird derzeit diskutiert (MARCIANO-CABRAL et al. 2000). Aufgrund der schwierigen Diagnostik, der Unzulänglichkeit der zur Verfügung stehenden Therapeutika und der zumeist weit fortgeschrittenen Immundefizienz der Patienten endet die GAE in den allermeisten Fällen mit dem Tod.

Prophylaxe. Da das Auftreten der GAE an keinerlei Risikoverhalten gebunden ist und die *Acanthamoeba*-Zysten auch im Leitungswasser und in der Luft verbreitet sind, gibt es keine Vorbeugungsmaßnahmen.

6.3.3 Disseminierende *Acanthamoeba*-Infektionen

Insbesondere bei AIDS-Patienten treten zahlreiche disseminierende Infektionen auf und zwar vor allem verursacht durch *Acanthamoeba*. Am häufigsten sind wohl die nahezu ausschließlich bei HIV-Patienten im letzten Stadium von AIDS auftretende *Acanthamoeba*-Dermatitis und eine Pneumonitis; aber auch Infektionen der Bauchspeicheldrüse, des Genitale und der Niere, sowie Endophthalmitis, Osteomyelitis, Otitis und Sinusitis sind beschrieben (MARTINEZ & VISVESVARA 1997).

6.3.4 Primäre Amöbenmeningoenzephalitis (PAME)

Die Primäre Amöbenmeningoenzephalitis (PAME) ist eine akut verlaufende Entzündung des Gehirns, die sehr häufig schon innerhalb weniger Tage zum Tod führt. Als Erreger konnte bis jetzt ausschließlich *Naegleria fowleri* nachgewiesen werden.

PAME wurde fast nur beim Menschen beobachtet, ein Fall von PAME bei einem Tapir ist bekannt (LOZANO-ALARCON et al. 1997).

Verbreitung. PAME tritt weltweit auf. Da *N. fowleri* ausgesprochen thermotolerant ist und auch bei Tempera-

© Biologiezentrum Linz/Austria; download unter www.biologiezentrum.at

turen zwischen 40-45 °C noch gut wachsen kann, kommt sie verstärkt in warmen oder künstlich erwärmten Gewässern vor. Bis jetzt konnte noch kein prädisponierender Faktor für die Anfälligkeit gegenüber einer Infektion mit *N. fowleri* festgestellt werden. Die meisten dokumentierten PAME-Fälle betrafen Kinder, allerdings ist dies vermutlich darauf zurückzuführen, dass Kinder häufiger schwimmen gehen und zudem in der Regel eher ein Badeverhalten zeigen, welches das Eindringen von Wasser in die Nase zulässt.

Die Hauptinfektionsquelle sind Schwimmbäder und warme Badeteiche. Die Amöben gelangen beim Baden in die Nase und nach Eindringen in das olfaktorische Neuroepithel entlang des Riechnerves direkt ins Gehirn. Die Invasion des Gehirns erfolgt zentripetal, d.h. die Amöben dringen von der Oberfläche in die tieferen Regionen des Gehirns vor.

Symptomatik und klinisches Bild. Die PAME ähnelt, zumindest in der Anfangsphase, einer bakteriellen Meningitis. Nach einer Inkubationszeit von 2-7 Tagen treten die ersten Symptome auf. Der Beginn ist abrupt, mit heftigen Kopfschmerzen, Fieber, Übelkeit, Erbrechen und Entzündung der Atemwege. Andere Symptome sind Geruchs- und Geschmacksverwirrungen und Lichtempfindlichkeit. Relativ bald schon tritt Lethargie, Verwirrung und Halsstarre ein. Schließlich kommt es zum Koma und nach etwa 1-14 Tagen zum Tod. Im Durchschnitt vergehen zwischen den ersten Anzeichen der Krankheit und dem Tod nicht mehr als 7 Tage.

Das klinische Bild ist das einer diffusen Meningitis und einer hauptsächlich peripheren Enzephalitis. Die zerebralen Hemisphären sind meist stark geschwollen. Es kommt zu zahlreichen, örtlich begrenzten Hirnblutungen, vor allem in der Hirnrinde, mitunter sind aber auch tiefere Schichten betroffen. Außerdem werden ein erhöhter intrakranialer Druck und kardiale Probleme beobachtet.

Pathomechanismus. Die Trophozoiten von *N. fowleri* produzieren Nekrosen, indem sie mit Hilfe von lysosomalen Hydrolasen und Phospholipasen direkt das ZNS-Gewebe auflösen. Die schnelle Fortbewegungsgeschwindigkeit und die Fähigkeit der Naeglerien, in die Zwischenzellräume einzudringen, spielen hierbei eine große Rolle. Auch bei Naeglerien kommen Amöbaporen vor, allerdings ist noch nicht geklärt, welche Bedeutung ihnen tatsächlich bei der Pathogenität zukommt. Bei der PAME ist außerdem die Fähigkeit von *N. fowleri*, sich auch bei Temperaturen von über 40 °C, wie sie bei Fieber vorkommen, noch vermehren zu können, eine Grundvoraussetzung für den akuten Verlauf der Krankheit.

Immunität. Ein hoher Prozentsatz der Normalbevölkerung weist Antikörper gegen Naeglerien auf, es erscheint jedoch sehr unwahrscheinlich, dass es protektive Immunität gegen eine Infektion mit *N. fowleri* gibt. Im Tierversuch ist eine Immunisierung gegen intranasale Infektion mit *N. fowleri* durch das Verabreichen abgetöteter Amöben durchaus möglich, allerdings gibt es keinerlei Daten darüber, wie lange ein solcher Schutz anhält.

Diagnostik. Die Labordiagnostik der PAME beruht auf dem Nachweis von *N. fowleri* im Liquor. Der Liquor ist zumeist trüb und leicht hämorrhagisch, mit vermehrten Erythrozyten und Leukozyten. Im Phasenkontrast kann man mitunter schon in der Initialprobe die sehr beweglichen Trophozoiten und/ oder Flagellaten ausmachen. Es kann mit Giemsa oder Calcoflour-White (Abb. 12) gefärbt werden, allerdings empfiehlt sich die Kultivierung der Amöben auf mit *Escherichia coli* beschichteten Nonnutrient-Agarplatten. Im Gegensatz zu Infektionen mit *Acanthamoeba* lassen sich bei der PAME keine Zysten nachweisen.

Naegleria kann durch die Fähigkeit zur Geißelbildung recht eindeutig von den anderen humanmedizinisch relevanten freilebenden Amöben abgegrenzt werden. Die Spezies *N. fowleri* unterscheidet sich von anderen *Naegleria*-Spezies vor allem durch die Fähigkeit, bei 45 °C zu wachsen. Außerdem kann mit Hilfe von Isoenzymmustern oder RFLPs zwischen den *Naegleria*-Arten unterschieden werden.

Ein hochspezifischer ELISA zum Nachweis von *N. fowleri* ist kommerziell erwerblich. Grundsätzlich sollte eine PAME bei jeder eitrigen Meningoenzephalitis, bei der kein Bakteriennachweis erbracht werden kann, in Betracht gezogen werden.

Therapie. Amphotericin B konnte bereits erfolgreich zur Therapie von Infektionen mit *N. fowleri* eingesetzt werden (MARTINEZ & VISVESVARA 1997), allerdings ist aufgrund des schnellen Voranschreitens der Krankheit eine rechtzeitige Diagnose von allerhöchster Wichtigkeit.

Prophylaxe. *N. fowleri* ist relativ empfindlich gegenüber Chlor und anderen Desinfektionsmitteln, daher kann durch entsprechende Maßnahmen in der Wasserhygiene von Schwimmbädern dem Auftreten von PAME-Fällen entgegengewirkt werden. Außerdem ist vom Baden in stark erwärmten ungechlorten Gewässern abzuraten, und es sollte grundsätzlich davon abgesehen werden, bei Vorliegen einer Infektion des Respirationstraktes, schwimmen zu gehen, weil entzündliche Prozesse im Nasenrachenraum den Naeglerien das Eindringen wahrscheinlich entscheidend erleichtern.

© Biologiezentrum Linz/Austria; download unter www.biologiezentrum.at

Tab. 2: Freilebende Amöben als Vektoren für humanpathogene Bakterien.

Wirtsorganismus durch die Amöben	Bakterienspezies	Ergebnis der Aufnahme
Acanthamoeba	*Burkholderia pickettii*	Vermehrung, Zell-Lyse
	Legionella pneumophila	Vermehrung, Zell-Lyse
	LLAPs (Legionella-like amoebal pathogens)	Vermehrung, Zell-Lyse
	Listeria monocytogenes	Vermehrung, Zell-Lyse
	Chlamydia pneumoniae	Vermehrung
	Vibrio cholerae	Vermehrung
	Cytophaga sp.	Überleben
	Mycobacterium leprae	Überleben
	Opportunistische Mykobakterien	Überleben
	Coliforme (inkl. *Salmonella typhimurinum)*	Überleben
	Pseudomonas aeruginosa	Überleben
Naegleria	*Legionella pneumophila*	Vermehrung, Zell-Lyse
	Vibrio cholerae	Vermehrung
Hartmannella	*Legionella pneumophila*	Vermehrung, Zell-Lyse
	Pseudomonas, Alcaligenes und *Bacillus* Spezies	Überleben

6.3.5 Freilebende Amöben als Vektoren

Eine ganz andere Facette der medizinischen Bedeutung dieser Organismen ergibt sich daraus, dass freilebende Amöben in ihren ausgesprochen widerstandsfähigen Zysten unter anderem auch opportunistische Bakterien beherbergen und somit für diese als Vektoren fungieren können. Dies ist gerade für den Immungeschwächten von großer Relevanz.

Freilebende Amöben ernähren sich fast ausschließlich von Bakterien. Sie nehmen diese durch Phagozytose auf und verdauen sie anschließend durch Verschmelzung der phagozytotischen Vakuolen mit Lysosomen. Viele Bakterien sind allerdings unter bestimmten Bedingungen befähigt, entweder dieses Verschmelzen zu verhindern oder aus der phagozytotischen Vakuole auszubrechen und dann im Zellplasma weiter zu leben. FRITSCHE et al. (1993) konnten demonstrieren, dass das Auftreten von solchen bakteriellen „Mitbewohnern" bei freilebenden Amöben durchaus nicht ungewöhnlich ist, sie konnten bei 26 % aller okulären Isolate und 24 % aller Umweltisolate der Gattung *Acanthamoeba* intrazellulär lebende Bakterien, und zwar sowohl gramnegative, als auch grampositive, nachweisen.

Abgesehen von einigen obligat intrazellulär lebenden Bakterien, können viele Bakterienspezies, unter anderem auch humanpathogene Keime (Tab. 2), temporär in Amöbenzellen parasitieren. Wenn die Amöben dann bei ungünstiger Veränderung der Umwelt Zysten bilden, können auf diese Weise auch die Bakterien Bedingungen überleben, welche für sie, ohne den Schutz der extrem widerstandsfähigen Amöbenzysten, letal wären. Vor allen Dingen sind sie so der Einwirkung von Desinfektionsmitteln, wie etwa Chlor, entzogen. Für verschiedenste Keime, wie *Pseudomonas aeruginosa*, Enterobacteriaceae, Legionellen, Mykobakterien und auch *Vibrio cholerae* (BARKER & BROWN 1994) wurde die Fähigkeit, intrazellulär in Amöben zu persistieren, beschrieben (Tab. 2). Einige Befunde deuten sogar auf eine mögliche Vektorrolle von *Acanthamoeba* spp. für Mykobakterien und Hepatitis-Viren (!) hin (OCKERT 1993).

Große Ausbrüche von Legionellose (siehe Kasten) scheinen nur die Spitze des Eisbergs der komplexen Interaktionen zwischen Amöben und Bakterien in sogenannten Biofilmen zu sein. Die Bedeutung von Amöben als Vehikel für humanpathogene Bakterien und die Entstehung von Antibiotika-Resistenz bringt verschiedene neue Aspekte für die Überwachung der Trinkwasser-Hygiene und von sanitären Anlagen.

7 Zusammenfassung

Amöben sind einzellige Organismen, die die Fähigkeit besitzen, ihre Gestalt zu verändern, und nicht zu-

© Biologiezentrum Linz/Austria; download unter www.biologiezentrum.at

Legionella pneumophila

Die Legionärskrankheit, verursacht durch *L. pneumophila*, wurde 1976 erstmals beschrieben, als es nach einem Treffen amerikanischer Kriegsveteranen zu einer Epidemie mit 180 Erkrankten und 29 Todesfällen kam. Bei den Legionellen handelt es sich um gramnegative, aerobe, stäbchenförmige Bakterien. *L. pneumophila*, ist ein bakterieller Parasit in Protozoen, welcher unter bestimmten Bedingungen auch intrazellulär im Menschen vorkommen kann. Hierbei ist der typische Infektionsweg das Inhalieren von Aerosolen oder die Mikroaspiration von kontaminiertem Trinkwasser. In der Lunge infizieren die Legionellen die alveolaren Makrophagen, wobei diese Infektion eine deutliche Ähnlichkeit mit der Infektion der Protozoen-Wirte aufweist. Die Legionärskrankheit kann einen schweren Verlauf mit respiratorischer Insuffizienz und Nierenversagen nehmen und führt in etwa 15-20 % der Fälle zum Tod.

1980 konnte ROWBOTHAM erstmals zeigen, dass Trophozoiten von freilebenden Amöben unter Laborbedingungen der intrazellulären Replikation von *L. pneumophila* dienen können. Auch für ein Isolat von *L. micdadei*, welches als Verursacher eines „Pontiac-Fieber"-Ausbruchs in Schottland identifiziert worden war, konnte bereits intrazelluläres Wachstum sowohl in *Acanthamoeba*, als auch in *Hartmannella* nachgewiesen werden (FALLON & ROWBOTHAM 1990).

Freilebende Amöben stellen also möglicherweise die Hauptinfektionsquelle bei der Legionärskrankheit dar, zumal ja freilebende Amöben bereits mehrmals aus Wasser-Aerosolen der Luft isoliert werden konnten. *H. vermiformis* kann in den Vereinigten Staaten in Trinkwasser-Versorgungssystemen in großer Dichte nachgewiesen werden und war mehrmals in Ausbrüche der Legionärskrankheit epidemiologisch involviert (BRIELAND et al. 1996). Interessanterweise scheinen intraamöbial gezüchtete Legionellen auch wesentlich resistenter gegen Biozide einschließlich Chlor (BARKER et al. 1992) und gegen zahlreiche Antibiotika zu sein (BARKER et al. 1995). Hier spielt möglicherweise eine Ummantelung der Bakterien mit Amöben-Proteinen eine Rolle

letzt deshalb haben sie schon früh die Aufmerksamkeit von Biologen erregt. Es hat sich aber sehr bald herausgestellt, dass die amoeboide Fortbewegung mehrmals während der Evolution entstanden ist und die Amöben alles andere als eine natürliche Verwandtschaftsgruppe darstellen.

Für den Parasitologen sind die Amöben deshalb von Interesse, weil sich unter ihnen mehrere Erreger sehr unterschiedlicher Erkrankungen finden, der bedeutendste davon ist *Entamoeba histolytica*. Die Amöbenruhr ist eine der häufigsten Tropenkrankheiten überhaupt, es gibt weltweit jährlich etwa 50 Millionen symptomatische Fälle, und mehr als 100.000 Menschen sterben jedes Jahr an einer Infektion mit *E. histolytica*.

Die Bezeichung „freilebende Amöben" wurde ursprünglich etabliert, um diese von den parasitischen Entamöben abzutrennen. Mittlerweile weiß man aber, dass auch einige Vertreter dieser Gruppe als Krankheitserreger beim Menschen auftreten können. Amöben der Gattung *Acanthamoeba* sind die Erreger der *Acanthamoeba*-Keratitis, einer vor allem bei Kontaktlinsenträgern auftretenden Entzündung der Hornhaut des Auges. Außerdem können sie, ebenso wie *Balamuthia mandrillaris*, bei Immunsupprimierten die Granulomatöse Amöbenenzephalitis (GAE) und andere disseminierende Infektionen, v.a. der Haut oder der Lunge, hervorrufen. Die zur Geißelbildung befähigte *Naegleria fowleri* schließlich ist der Erreger der Primären Amöbenmeningoenzephalitits (PAME). Darüber hinaus sind freilebende Amöben auch insofern von medizinischer Bedeutung, als sie in ihren äußerst widerstandsfähigen Zysten humanpathogene Bakterien beherbergen können und diesen somit als Vektoren dienen können.

Schlüsselwörter: Amöben, Amöbenruhr, Keratitis, GAE, PAME.

8 Anhang

8.1 Zitierte Literatur

AITKEN D., HAY J., KINNEAR F.B., KIRKNESS S.M., LEE W.R. & D.V. SEAL (1996): Amebic keratitis in a wearer of disposable contact lenses due to a mixed *Vahlkampfia* and *Hartmannella* infection. — Ophthalmol. **103**: 485-494.

ASPÖCK H. & O. PICHER (1975): Nachweisbarkeitsdauer von Zysten der *Entamoeba histolytica* in Stuhlproben. — Zbl. Bakt. Hyg. I. Abt. Orig. A **232**: 539-544.

ASPÖCK H. (1977): Die Laboratoriumsdiagnostik der Amöben-Infektionen des Menschen. — Wien. Klin. Wschr. **89**: 37-40.

ASPÖCK H. (1994): Protozoen als Erreger von Krankheiten des Menschen: Übersicht und aktuelle Probleme in Mitteleuropa. — Kataloge OÖ. Landesmuseums N. F. **71**: 219-266.

© Biologiezentrum Linz/Austria; download unter www.biologiezentrum.at

ASPÖCK H., PICHER O. & H. FLAMM (1975): Häufigkeit und Bedeutung des Parasitenbefalls von Gastarbeitern. — Wien. Med. Wschr. **125**: 540-543.

BARKER J. & M. BROWN (1994): Trojan horses of the microbial world: protozoa and the survival of bacterial pathogens in the environment. — Microbiology **140**: 1253-1259.

BARKER J., BROWN M.R., COLLIER P.J., FARRELL I. & P. GILBERT (1992): Relationship between *Legionella pneumophila* and *Acanthamoeba polyphaga*: physiological status and susceptibility to chemical inactivation. — Appl. Environ. Microbiol. **58**(8): 2420-2425.

BARKER J., SCAIFE H. & M.R.W. BROWN (1995): Intraphagocytic growth induces an antibiotic-resistant phenotype of *Legionella pneumophila*. — Antimicrob. Agents. Chemother. **39**: 2684-2688.

BAUDER B., AUER H. & H. ASPÖCK (1997): Serodiagnostik von *Entamoeba histolytica*-Infektionen mittels ELISA und Western Blot. — Mitt. Österr. Ges. Tropenmed. Parasitol. **19**: 105-112.

BERNAUER W., DUGUID G.I.G. & J.K.G. DART (1996): Zur klinischen Frühdiagnose der Acanthamoeben-Keratitis. — Klin. Monatsbl. Augenheilkd. **208**: 282-284.

BHATTACHARYA A., SATISH S., BAGCHI A. & S. BHATTACHARYA (2000): The genome of *Entamoeba histolytica*. — Int. J. Parasitol. **30** (4): 401-410.

BIRON D., LIBROS P., SAGI D., MIRELMAN D. & E. MOSES (2001): Asexual reproduction: 'midwives' assist dividing amoebae. — Nature **410**(6827): 430.

BOLIVAR I., FAHRNI J.F., SMIRNOV A. & J. PAWLOWSKI (2001): SSU rRNA-based phylogenetic position of the genera *Amoeba* and *Chaos* (Lobosea, Gymnamoebia): the origin of gymnamoebae revisited. — Mol. Biol. Evol. **18** (12): 2306-2314.

BORY DE ST. VINCENT J.B.G.M.N. (1822): Amibe. — Dict. class. hist. nat. **1**: 260-262.

BRIELAND J., MCCLAIN M., HEATH L., CHRISP C., HUFFNAGLE G., LEGENDRE M., HURLEY M., FANTONE J. & C. ENGLEBERG (1996): Coinoculation with *Hartmannella vermiformis* enhances replicative *Legionella pneumophila* lung infection in a murine model of Legionnaires' Disease. — Infect. Immun. **64** (4): 2449-2456.

BRUMPT E. (1928): Differentiation of the human intestinal amoebae with four-nucleated cysts. — Trans. R. Soc. Trop. Med. Hyg. **22**: 101-124.

BÜTSCHLI O. (1880-1882): Erster Band. Protozoa. I. Abtheilung: Sarkodina und Sporozoa. — In: BRONN H.G. (Hrsg.): Klassen und Ordnungen des Thierreiches. Winter'sche Verlagshandlung, Leipzig: 1-616.

BYERS T.S., HUGO E.R. & V.J. STEWART (1990): Genes of *Acanthamoeba*: DNA, RNA and protein sequences (A review). — J. Protozool. **37**: 17S-25S.

BYERS TJ. (1986): Molecular biology of DNA in *Acanthamoeba*, *Amoeba*, *Entamoeba*, and *Naegleria*. — Int. Rev. Cytol. **99**: 311-341.

CASEMORE D.P. & D.C. WARHUST (1992): *Acanthamoeba* keratitis. — J. Clin. Pathol. **45**: 367.

CASTELLANI A. (1930): Amoeba found in culture of yeast. — J. Trop. Med. Hyg. **33**: 160.

CAVALIER-SMITH T. (1993): Kingdom Protozoa and its 18 phyla. — Microbiol. Rev. **57**: 953-994.

CAVALIER-SMITH T. (1998): A revised six-kingdom system of life. — Biol. Rev. **73**: 203-266.

CERVA L. & K. NOVAK (1968): Amoebic meningoencephalitis: 16 fatalities. — Science **160**(823): 92.

CLARK C.G. & L.S. DIAMOND (1991): Ribosomal RNA genes of „pathogenic" and „nonpathogenic" *Entamoeba histolytica* are distinct. — Mol. Biochem. Parasitol. **49**: 297-303.

CLARK C.G. (2000): The evolution of *Entamoeba*, a cautionary tale. — Res. Microbiol. **151** (8): 599-603.

COUNCILMAN W.T. & H.A. LAFLEUR (1891): Amebic dysentery. — Johns Hopkins Hosp. Rep. **2**: 395-548.

CULBERTSON C.G., SMITH J.W. & J.R. MINNER (1958): *Acanthamoeba*: Observations on animal pathogenicity. — Science **127**: 1506.

CURSONS R.T.M & T.J. BROWN (1978): Use of cell cultures as an indicator of pathogenicity of free-living amoebae. — J. Clin. Pathol. **31**: 1-11.

DE JONCKHEERE J.F. (1980) : Growth characteristics, cytopathic effect in cell culture, and virulence in mice of 36 type strains belonging to 19 different *Acanthamoeba* spp. — Appl. Environ. Microbiol. **39**: 681-685.

DI GREGORIO C., RIVASI F., MONGIARDO N., DE RIENZO B., WALLACE S. & G.S. VISVESVARA (1992): *Acanthamoeba* meningoencephalitis in a patient with acquired immunodeficiency syndrome. — Arch. Pathol. Lab. Med. **116**: 1363-1365.

DIAMOND L.S. & C.G. CLARK (1993): A redescription of *Entamoeba histolytica* SCHAUDINN, 1903 (Emended WALKER, 1911) separating it from *Entamoeba dispar* BRUMPT, 1925. — J. Eukaryot. Microbiol. **40**(3): 340-344.

DOUGLAS M. (1930): Notes on the classification of the amoeba found by CASTELLANI in cultures of yeast-like fungus. — J. Trop. Med. Hyg. **33**: 258-259.

ECKERT J. (2001): V. Parasitologie. — In: KAYSER F.H., BIENZ K.A., ECKERT J. & R.M. ZINKERNAGEL: Medizinische Mikrobiologie. 10. komplett überarbeitete Auflage. G. Thieme, Stuttgart: 497-653.

ESPINOSA-CANTELLANO M. & A. MARTINEZ-PALOMO (2000): Pathogenesis of intestinal amebiasis: from molecules to disease. — Clin. Microbiol. Rev. **13**(2): 318-331.

FALLON R.J. & T.J. ROWBOTHAM (1990): Microbiological investigations into an outbreak of pontiac fever due to *Legionella micdadei* associated with use of a whirlpool. — J. Clin. Pathol. **43**: 479-483.

FERRANTE A. (1991): Free-living amoebae: pathogenicity and immunity. — Parasite Immunol. **13**: 31-47.

FORSTER B., EBERT F. & R.D. HORSTMANN (1994): Complement sensitivity of *Entamoeba histolytica* and various nonpa-

© Biologiezentrum Linz/Austria; download unter www.biologiezentrum.at

thogenic amoeba species. — Trop. Med. Parasitol. **45**(4): 355-356.

FOWLER M. & R.F. CARTER (1965): Acute pyogenic meningitis probably due to *Acanthamoeba* sp.: a preliminary report. — Brit. Med. **2**: 740-742.

FRISARDI M., GHOSH S.K., FIELD J., VAN DELLEN K., ROGERS R., ROBBINS P. & J. SAMUELSON (2000): The most abundant glycoprotein of amebic cyst walls (Jacob) is a lectin with five Cys-rich, chitin-binding domains. — Infect. Immun. **68**(7): 4217-4224.

FRITSCHE T.R., GAUTOM R.K., SEYEDIRASHTI S., BERGERON D.L. & T.D. LINDQUIST (1993): Occurence of bacterial endosymbionts in *Acanthamoeba* spp. isolated from corneal and environmental specimens and contact lenses. — J. Clin. Microbiol. **31**: 1122-1126.

GAST R.J., LEDEE D.R., FUERST P.A. & T. BYERS (1996): Subgenus systematics of *Acanthamoeba*: Four nuclear 18S rDNA sequence types. — J. Euk. Microbiol. **43**: 498-504.

GILCHRIST C.A. & W.A. PETRI (1999): Virulence factors of *Entamoeba histolytica*. — Curr. Opin. Microbiol. **2**(4): 433-437.

GRIFFIN J.L. (1972): Temperature tolerance of pathogenic and nonpathogenic free-living amoebae. — Science **178**: 869-870.

HAUSMANN K. & N. HÜLSMANN (1996): Protozoology. 2nd edition. — G. Thieme Verlag, Stuttgart: 1-338.

HITI K., WALOCHNIK J., HALLER-SCHOBER E.M., FASCHINGER C. & H. ASPÖCK (2002): Viability of *Acanthamoeba* after exposure to a multipurpose disinfecting contact lens solution and two hydrogen peroxide systems. — Br. J. Ophthalmol. **86**(2): 144-146.

HOHMAN T.C. & B. BOWERS (1993): Hydrolase compartmentalization limits rate of digestion in *Acanthamoeba*. — J. Euk. Microbiol. **40**: 589-593.

ILLINGWORTH C.D. & S.D. COOK (1998): *Acanthamoeba* keratitis. — Surv. Ophthalmol. **42**: 493-508.

JAGER B.V. & W.P. STAMM (1972): Brain abscesses caused by a free-living amoeba probably of the genus *Hartmannella* in a patient with Hodgkin's disease. — Lancet **2**: 1343-1345.

KAPPUS K.D., LUNDGREN R.G. JR, JURANEK D.D., ROBERTS J.M. & H.C. SPENCER (1994): Intestinal parasitism in the United States: update on a continuing problem. — Am. J. Trop. Med. Hyg. **50**(6): 705-713.

KILVINGTON S. & J. PRICE (1990): Survival of *Legionella pneumophila* within cysts of *Acanthamoeba polyphaga* following chlorine exposure. — J. Appl. Bacteriol. **68**(5): 519-525.

KODET R., NOHYNKOVA E., TICHY M., SOUKUP J. & G.S. VISVESVARA (1998): Amebic encephalitis caused by *Balamuthia mandrillaris* in a Czech child: description of the first case from Europe. — Pathol. Res. Pract. **194**: 423-429.

LAMARCK J.B. (1809): Philosophie zoologique ou Exposition des considérations relatives à l'histoire naturelle des animaux. 2 Vol. — Dentu, Paris: 1-422 + 1-450.

LAMARCK J.B. (1912): Extrait du cours de zoologie du Muséum d'histoire naturelle sur les animaux sans vertèbres. — D'Hautel & Gabon (Eds.), Paris: 1-128.

LARKIN D.F.P., KILVINGTON S. & D.L. EASTY (1990): Contamination of contact lens storage cases by *Acanthamoeba* and bacteria. — Brit. J. Ophthalmol. **74**: 133-135.

LEIPPE M. & H.J. MÜLLER-EBERHARD (1994): The pore-forming peptide of *Entamoeba histolytica*, the protozoan parasite causing human amoebiasis. — Toxicology **87**(1-3): 5-18.

LEVINE N.D., CORLISS J.O., COX F.E., DEROUX G., GRAIN J., HONIGBERG B.M., LEEDALE G.F., LOEBLICH A.R. 3RD, LOM J., LYNN D., MERINFELD E.G., PAGE F.C., POLJANSKY G., SPRAGUE V., VAVRA J. & F.G. WALLACE (1980): A newly revised classification of the Protozoa. — J. Protozoology **27**: 37-58.

LINNAEUS C. (1758): Systema naturae per regna tria naturae secundum classes, ordines, genera, species, cum characteribus, differentis, synonymis, locis. Editio Decima reformata. Tom. **I**, Pars II. — L. Salvii, Holmiae: 1-823.

LOZANO-ALARCON F., BRADLEY G.A., HOUSER B.S. & G.S. VISVESVARA (1997): Primary amebic meningoencephalitis due to *Naegleria fowleri* in a South American tapir. — Vet. Pathol. **34**(3): 239-243.

LÖSCH F.D. (1875): Massenhafte Entwicklung von Amöben im Dickdarm. — Anat. Physiol. **65**: 196-211.

LUCHT E., EVENGARD B., SKOTT J., PEHRSON P. & C.E. NORD (1998): *Entamoeba gingivalis* in human immunodeficiency virus type 1-infected patients with periodontal disease. — Clin. Infect. Dis. **27**(3): 471-473.

MARGULIS L., CORLISS J.O., MELKONIAN M. & D.J. CHAPMAN (Eds.) (1990): Handbook of Protoctista. — Boston: Jones and Bartlett: 1-914.

MARINETS A., ZHANG T., GUILLEN N., GOUNON P., BOHLE B., VOLLMANN U., SCHEINER O., WIEDERMANN G., STANLEY S.L. & M. DUCHÉNE (1997): Protection against invasive amebiasis by a single monoclonal antibody directed against a lipophosphoglycan antigen localized on the surface of *Entamoeba histolytica*. — J. Exp. Med. **186**(9): 1557-1565.

MARTINEZ A.J. (1991): Infection of the central nervous system due to *Acanthamoeba*. — Rev. Infect. Dis. **13** (Suppl. 5): 399-402.

MARTINEZ A.J. & G.S. VISVESVARA (1997): Free-living, amphizoic and opportunistic amebas. — Brain Pathol. **7**: 583-598.

MARTINEZ A.J. (2001): Free-living amebas and the immune deficient host. — In: BILLOT-BONDEF S., CABANES P.A., MARCIANO-CABRAL F., PERNIN P. & E. PRINGUEZ (Eds.): IXth International meeting on the biology and pathogenicity of free-living amoebae, Proceedings. John Libbey Eurotext. Paris: 1-13.

MEHLHORN H., EICHENLAUB D., LÖSCHER T. & W. PETERS (1995): Diagnostik und Therapie der Parasitosen des Menschen. 2. Auflage. — G. Fischer Verlag, Stuttgart.

MELZER H., FELICI F., MANSOURI E., FORTUGNO P., MARINETS A., WIEDERMANN G., KOLLARITSCH H., VON SPECHT B. & M. DUCHENE (2000): Isolation of phage mimotopes mimicking a protective epitope of GPI-linked proteophosphoglycan

© Biologiezentrum Linz/Austria; download unter www.biologiezentrum.at

antigens of *Entamoeba histolytica*. — Arch. Med. Res. **31**(4 Suppl): S309-S310.

MERGERYAN H. (1991): The prevalence of *Acanthamoeba* in the human environment. — Rev. Inf. Dis. **13**: S390-S391.

MICHEL R., HOFFMANN R., GIESE A. & K.D. MÜLLER (1995): Untersuchung von drei Grundwasserwerken auf Vorkommen von Acanthamoeben, Naeglerien, und anderen freilebenden Amöben. — Acta hydrochim. hydrobiol. **23**: 202-211.

MOORE M.B., MCCULLEY J.P., LUCKENBACH M., GELENDER H., NEWTON C., MCDONALD M.B. & G.S. VISVESVARA (1985): *Acanthamoeba* keratitis associated with soft contact lenses. — Am. J. Ophthalmol. **100**: 396-403.

NAGINGTON F., WATSON P.G., PLAYFAIR T.J., MCGILL J., HONES B.R. & A.D.M. STEELE (1974): Amoebic infection of the eye. — Lancet **2**: 1537-1540.

NIEDERKORN J.Y., ALIZADEH H., LEHER H.F. & J.P. MCCULLEY (1999): The immunobiology of *Acanthamoeba* keratitis. — Springer Semin. Immunopathol. **21**(2): 147-160.

OCKERT G. (1993): Übersichtsreferat: Vorkommen, Parasitismus und pathogenetische Potenz freilebender Amöben. — Appl. Parasit. **34**: 77-88.

ORTNER S., CLARK C.G., BINDER M., SCHEINER O., WIEDERMANN G. & M. DUCHÉNE (1997): Molecular biology of the hexokinase isoenzyme pattern that distinguishes pathogenic *Entamoeba histolytica* from nonpathogenic *Entamoeba dispar*. — Mol. Biochem. Parasitol. **86**(1): 85-94.

PAGE F.C. (1967): Re-definition of the genus *Acanthamoeba* with descriptions of three species. — J. Protozool. **14**: 709-724.

PAGE F.C. (1991): Nackte Rhizopoda. — In: MATTHES D. (Ed.): Protozoenfauna, Band **2**. G. Fischer, Stuttgart: 3-70.

PICHER O. & H. ASPÖCK (1980): Häufigkeit und Bedeutung parasitärer Infektionen bei vietnamesischen Flüchtlingen. — Wien. Med. Wschr. **130**: 190-193.

PUSSARD M. & R. PONS (1977): Morphologie de la paroi kystique et taxonomie du genre *Acanthamoeba* (Protozoa, Amoebida). — Protistologica **8**: 557-598.

QUE X. & S.L. REED (2000): Cysteine proteinases and the pathogenesis of amebiasis. — Clin. Microbiol. Rev. **13**(2): 196-206.

QUINCKE H.I. & E. ROOS (1893): Ueber Amoeben-Enteritis. — Berl. klin. Wschr. **30**: 1089-1094.

RADFORD C.F., LEHMANN O.J. & J.K.G. DART (1998): *Acanthamoeba* keratitis: multicentre survey in England 1992-6. — Br. J. Ophthalmol. **82**: 1387-1392.

RÖSEL VON ROSENHOF A.J. (1755): Der monatlich herausgegebenen Insecten-Belustigung Dritter Theil. — J.J. Fleischmann, Nürnberg.

ROWBOTHAM T. (1980): Preliminary report on the pathogenicity of *Legionella pneumophila* for fresh-water and soil amoebae. — J. Clin. Pathol. **33**: 1179-1183.

SARGEAUNT P.G., WILLIAMS J.E. & J.D. GREENE (1978): The differentiation of invasive and non-invasive *Entamoeba histolytica* by isoenzyme electrophoresis. — Trans. R. Soc. Trop. Med. Hyg. **72**: 519-521.

SCHAUDINN F. (1903), Untersuchungen über die Fortpflanzung einiger Rhizopoden. Vorläufige Mitteilung. — Arbeiten der Kaiserlichen Gesundheitsamtes **19**: 547-576.

SCHAUMBERG D.A., SNOW K.K. & M.R. DANA (1998): The epidemic of *Acanthamoeba* keratitis: Where do we stand? — Cornea **17**: 3-10.

SEIFERT K., DUCHENE M., WERNSDORFER W.H., KOLLARITSCH H., SCHEINER O., WIEDERMANN G., HOTTKOWITZ T. & H. EIBL (2001): Effects of miltefosine and other alkylphosphocholines on human intestinal parasite *Entamoeba histolytica*. — Antimicrob. Agents Chemother. **45**(5): 1505-1510.

SILBERMAN J.D., CLARK C.G., DIAMOND L.S. & M.L. SOGIN (1999): Phylogeny of the genera *Entamoeba* and *Endolimax* as deduced from small-subunit ribosomal RNA sequences. — Mol. Biol. Evol. **16**(12): 1740-1751.

STANLEY S.L. Jr. (2001): Protective immunity to amebiasis: new insights and new challenges. — J. Infect. Dis. **184**(4): 504-506.

STOTHARD D.R., HAY J., SCHROEDER-DIETRICH J.M., SEAL D.V. & T.J. BYERS (1999): Fluorescence oligonucleotide probes for clinical and environmental detection of *Acanthamoeba* and the T4 18S rRNA gene sequence type. — J. Clin. Microbiol. **37**: 2687-2693.

STOTHARD D.R., SCHROEDER-DIETRICH J.M., AWWAD M.H., GAST R.J., LEDEE D.R., RODRIGUEZ-ZARAGOZA S., DEAN C.L., FUERST P.A. & T. BYERS (1998): The evolutionary history of the genus *Acanthamoeba* and the identification of eight new 18S rDNA gene sequence types. — J. Euk. Microbiol. **45**: 45-54.

ULLMANN M., WALOCHNIK J., HASSL A., PICHER O. & H. ASPÖCK (1998): Charakterisierung und Differenzierung von *Acanthamoeba*-Spezies mittels Isoelektrischer Fokussierung. — Mitt. Österr. Ges. Tropenmed. Parasitol. **20**: 101-108.

VISVESVARA G.S., SCHUSTER F.L. & A.J. MARTINEZ (1993): *Balamuthia mandrillaris*, n. g., n. sp., agent of amebic meningoencephalitis inhumans and other animals. — J. Euk. Microbiol. **40**: 504-514.

VOLKONSKY M. (1931): *Hartmannella castellanii* DOUGLAS et classification des Hartmannelles. — Arch. Zool. Exp. Gen. **72**: 317-339.

WALKER C.W.B. (1996): *Acanthamoeba*: ecology, pathogenicity and laboratory detection. — Brit. J. Biomed. Sc. **53**: 146-151.

WALKER E.L. & A.W. SELLARDS (1913): Experimental entamoebic dysentery. — Philippine Journal of Science. B. Tropical Medicine **8**: 253-331.

WALOCHNIK J., DUCHENE M., SEIFERT K., OBWALLER A., HOTTKOWITZ T., WIEDERMANN G., EIBL H. & H. ASPÖCK (2002) : Cytotoxic activities of alkylphosphocholines against clinical isolates of *Acanthamoeba* spp. — Antimicrob. Agents Che-

© Biologiezentrum Linz/Austria; download unter www.biologiezentrum.at

mother. **46**(3): 695-701.

WALOCHNIK J., HALLER-SCHOBER E., KOLLI H., PICHER O., OBWALLER A. & H. ASPÖCK (2000a): Discrimination between clinically relevant and nonrelevant *Acanthamoeba* strains isolated from contact lens-wearing keratitis patients in Austria. — J. Clin. Microbiol. **38**(11): 3932-3936.

WALOCHNIK J., OBWALLER A. & H. ASPÖCK (2000b): Correlations between morphological, molecular biological, and physiological characteristics in clinical and nonclinical isolates of *Acanthamoeba* spp. — Appl. Environ. Microbiol. **66**(10): 4408-4413.

WALOCHNIK J., OBWALLER A. & H. ASPÖCK (2001): Immunological interstrain crossreactivity correlated to 18S rDNA sequence types in *Acanthamoeba* spp. — Int. J. Parasitol. **31**: 163-167.

WALOCHNIK J., PICHER O., ASPÖCK C., ULLMANN M., SOMMER R. & H. ASPÖCK (1998): Interactions of „Limax amoebae" and gram-negative bacteria: experimental studies and review of current problems. — Tokai J. Exp. Clin. Med. **23**(6): 273-278.

WEISMAN R.A. & E.D. KORN (1967): Phagocytosis of latex beads by *Acanthamoeba* I. Biochemical properties. — Biochemistry **6**: 485-497.

8.2 Weiterführende Literatur

KRETSCHMER R.R. (1990): Amebiasis: Infection and Disease by *Entamoeba Histolytica*. — Franklin Book Company, Incorporated: 1-288.

MARTINEZ A.J. (1985): Free Living Amebas: Natural History, Preventions, Diagnosis, Pathology, and Treatment of Disease. — Boca Raton, FLA: CRC Press: 1-168.

MARTINEZ-PALOMO A. (1982): The Biology of *Entamoeba histolytica*. — University Research Press, John Wiley & Sons, Baffins Lane: 1-173.

RAVDIN J.I. (1999): Amebiasis: Human Infection by *Entamoeba histolytica*. — World Scientific Publishing Company, Incorporated: 1-300.

Anschrift der Verfasser:

Mag. Dr. Julia WALOCHNIK
Univ.-Prof. Dr. Horst ASPÖCK
Abteilung für Medizinische Parasitologie
Klinisches Institut für Hygiene der Universität
Kinderspitalgasse 15
A-1095 Wien
Austria
E-mail: julia.walochnik@univie.ac.at